九州大学学術情報リポジトリ
Kyushu University Institutional Repository

病気の顔貌と容貌 (1) : 先端肥大症 (Acromegaly) について

佐々木, 悠
九州大学健康科学センター

二田, 哲博
福岡大学医学部内科

福島, 武雄
福岡大学医学部脳神経外科

川崎, 晃一
九州大学健康科学センター

他

https://doi.org/10.15017/422

出版情報：健康科学. 12, pp.163-172, 1990-03-28. 九州大学健康科学センター
バージョン：
権利関係：

J. Health Sci., 12: 163−172, 1990.

研究資料

病気の顔貌と容貌（1）
—先端肥大症（Acromegaly）について—

佐々木　悠　二田哲博*　福島武雄**
川崎晃一　奥村恂*

Facial and body manifestations of diseases (1)
—Acromegaly—

Haruka SASAKI, Tetsuhiro FUTATA*, Takeo FUKUSHIMA**,
Terukazu KAWASAKI and Makoto OKUMURA*

Summary

Acromegaly is the clinical condition which results from prolonged, excessive circulating levels of growth hormone (GH) in adults, which occurs in the young before epiphyseal fusion, is called pituitary giantism. Acromegaly was first described in 1886 by Pierre Marie, who noted "a striking non-congenital hypertrophy of the extremities". Benign pituitary tumors are by far the most common cause of acromegaly. Whether the tumor results from a hypothalamic disturbance or a primary pituitary tumor is unknown at present. Acromegaly is a desease of the whole organism where everything but the central nervous system enlarges. Although the diagnosis is often made accidentally, the patient usually presents complaining of a change in appearance of the face, hands or whole body, headaches, sweating, goiter or secondary symptoms of pituitary enlargement.

In this report, we presented typical cases with acromegaly. Early diagnosis is important but this depends upon a high index of suspicion. It often helps to look at old photographs as shown by ours.

(Journal of Health Science, Kyushu University. 12: 163-172, 1990)

はじめに

健康なヒトの顔貌や表情には個人差があるということは言うまでもないが，生き生きとした表情や喜びや悲しみの表情はお互いにある程度理解することができる。しかしながら，疾病を有した顔貌と健康な顔貌を区別することは必ずしも容易ではない。無論，加齢とともに表情や皮膚の性状も変化するであろうし，顔貌や体型の美醜の基準も時代の流れや社会風俗の変遷によって変化するであろう。

内科臨床医の診察はまず，患者との最初の出会い，いわゆる“視診”と“問診”から始まると言ってもっても過言ではない。なかでも内分泌疾患は特別な医療器具や血液成分の分析などをおこなわずとも，一回の視診によって的確な診断を下すことの可能な疾患である。その医師がその疾患を頭のなかで思い浮かべるかどうか，その疾患に対する知識を持ち合わせているかどうかに掛かっている。もちろん確定診断と治療方針の決定までには多くの複雑な検査が必要である。即ち，一回の視診によって早期発見が可能な疾患であるとい

Institute of Health Science, Kyushu University 11, Kasuga 816, Japan.
*Department of Internal Medicine, School of Medicine, Fukuoka University Fukuoka 814-01, Japan.
**Department of Neurosurgery, School of Medicine, Fukuoka University, Fukuoka 814-01, Japan.

うことである。

先端肥大症（acromegaly）は成長ホルモン（growth hormone; GH）の過剰分泌の持続によって引き起こされる病的な状態である。本症は1886年，Pierre Marie[1] によってはじめてまとめて記載された。図1は彼のエッセイのなかに示されている患者の顔貌であるが，本症患者の特徴的な顔貌は，古く古代エジプト時代の壁画のなかにもレリーフ像を認めることができる[2]（図2）。その後の重要な報告は，1909年，クッシング症候群で有名な Harvey Cushing によって"hyperpituitarism"によって発症することが指摘されたことである（図3）。一般に GH の過剰状態が骨端線閉鎖以前に持続した場合には下垂体巨人症（pituitary giantism）となり，骨端線閉鎖以後におこった場合には先端肥大症となる。また両病態の特徴を備えたものを acrogiantism と呼ぶが，先端肥大症が圧倒的に多い。

図1　"Essays on Acromegaly" by Pierre Marie（1891年）のなかに出て来る先端肥大症の婦人



図2　エジプト，アクヘナテン（Akhenaten）18代大王像（約紀元前1365年前の石灰岩壁画; ベルリン，Staatliche 博物館所蔵）A History of Endocrinology by Medvei VC, 1982. P. 23より

The Journal of the American Medical Association
Published under the Auspices of the Board of Trustees

VOLUME LIII　　CHICAGO, ILLINOIS, JULY 24, 1909　　NUMBER 4

Address

THE HYPOPHYSIS CEREBRI

CLINICAL ASPECTS OF HYPERPITUITARISM AND OF HYPOPITUITARISM*

HARVEY CUSHING, M.D.
BALTIMORE

Few chapters in the history of medicine tell a more creditable story than that which relates our progress toward a better understanding of the thyroid and parathyroid glands. A combination of clinical, experimental and surgical experiences during the past twenty years has served to unveil many of the mysteries which formerly surrounded the function of these structures, whose normal activities prove to be so essential to the maintenance of physiologic equilibrium. Myxedema, cretinism, exophthalmic goiter, surgical myxedema (cachexia strumipriva) and tetany have come to be understandable maladies, definitely amenable to rational methods of treatment—and organotherapy, when glandular activity is subnormal, or partial surgical removal to correct functional over-activity, is a triumph of the experimental method in medicine, at the hands of Horsley, Kocher, Halsted, Gley, Vassale and Generale, MacCallum and a host of others.

Not the least memorable incident of the entire story was the recognition, first by the Italian investigators, of the important rôle played by the lesser glands—the parathyroid bodies—in occasioning the so-called acute cachexia thyreopriva with tetanoid symptoms; for without this knowledge the condition of myxedema must have remained obscure from inability to produce its experimental counterpart, and actual investigation of the parathyroids might have been long delayed.

No less satisfactory a tale is in the making as regards a hitherto even more obscure member of the family of ductless glands—the pituitary body—and it is my purpose on this occasion to recount briefly some of the steps already taken toward a better knowledge of the normal function and the part played in certain diseases by this peculiar and inaccessible structure—called "l'organe enigmatique" by Van Gehuchten. Our progress, such as it is, would have been much slower without the previous experiences with the cervical glands, for out of the confusion which long reigned in their case from lack of appreciation of the double glandular rôle a lesson has been learned and applied to the pituitary body, for it likewise combines glandular structures of widely differing function.

Not only in view of the general awakening of interest in the subject, but owing to the fact that most of the recent work on the hypophysis has appeared in foreign languages, it has seemed to me that a simple review of our knowledge of the anatomy and physiology of the gland and some discussion necessarily of a more speculative character as to the part it plays in certain diseases would make an appropriate topic for this annual oration.

THE GLANDULAR STRUCTURE

Regarded by the ancients as an organ which discharged *pituita* or mucus into the nose, and by most scientists of the past century as a mere vestigial relic of prehistoric usefulnese, our first insight into a possible functional activity of this gland came from the laboratories of the modern comparative anatomists and embryologists, with many of whom it has been a favorite object of research. As a knowledge of its structure, development and morphologic significance is essential to the proper understanding of matters relating to its function, it may not be out of place to briefly recall here some few of the more important facts:

Rathke, in 1838, described an invagination of mucous membrane, supposedly arising from the anterior end of the foregut—since known as Rathke's pouch—and correctly attributed to this origin the epithelial portion of the pituitary body, which before this time was thought to be wholly derived from the brain. It remained for Götte and Balfour and Mihalkovics, in 1874 and 1875, to show that the invagination described by Rathke was derived from the embryonic buccal cavity rather than from the primitive gut, and hence was of ectodermic rather than of entodermic origin.

This ectodermic and epithelial pouch of Rathke, therefore, projecting from the buccal cavity and pressing against the floor of the anterior cerebral vesicle, leads to a downward fold in its wall, which becomes the early infundibulum. The stalk of the epithelial pouch becomes cut off, leaving a closed sac—the hypophyseal sac—which embraces the thickening wall or infundibular body at the tip of the vesicular fold, and the combined epithelial and nervous structure represents the anlage of the adult hypophysis. As the primitive gland develops further the epithelium of the anterior or lower part of the closed sac representing the remains of Rathke's pouch becomes thickened, forming the anterior lobe of the pituitary body. A more or less definite cleft separates this portion of the gland from the so-called posterior lobe, composed of the upper portion of the primitive closed epithelial sac together with the infundibular body to which it has become intimately adherent and with which it remains functionally associated. It is the persistence of this cleft in the mammalian hypophysis which usually permits of an easy, gross anatomic or surgical separation of the two lobes.

Thus the neural portion of the gland (the infundibular body) becomes surrounded by an intimate epithelial investment pos-

* The Oration on Surgery, read in the Section on Surgery of the American Medical Association, at the Sixtieth Annual Session, held at Atlantic City, June, 1909.

* From an etymological point of view the terms *hyper-*, *hypo-*, *dys-* and *a-pituitarism* are doubtless of badly mixed parentage, but there are certain obvious objections to such a combination as *hyperhypophysism*, and I have therefore concluded to retain the Latin word with its Greek prefix. *Hyperpituitism*, etc., might possibly be less unwieldy.

Figure 57　Title page of "The hypophysis cerebri" by Harvey W. Cushing [By kind permission of the Royal Society of Medicine]

図 3　"The hypophysis cerebri" by Harvey Cushing（1909年）の "hyperpituitarism" による疾患であることを示唆した論文。

顔貌・容貌の変化と病態：

本症の病因の多くは GH 産生下垂体腺腫によって発症する。極めて稀ではあるが，異所性の growth hormone releasing factor（GRF）あるいは GH の産生腫瘍が原因となることもある。GH 産生下垂体腺腫の発症原因については下垂体原発説と視床下部原発説が議論されているが，現在も結論は得られていない。後者は本症の GH 分泌が必ずしも自律的でないことよ

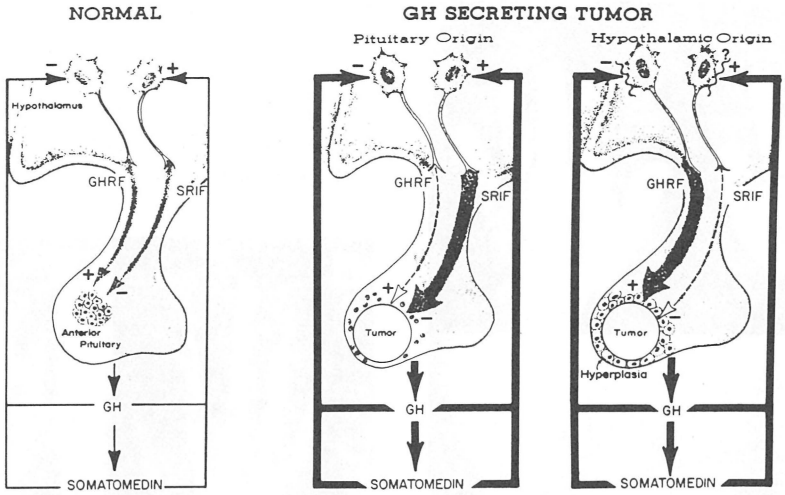

図4　GH 産生腫瘍の病態生理　（文献[3] より引用）

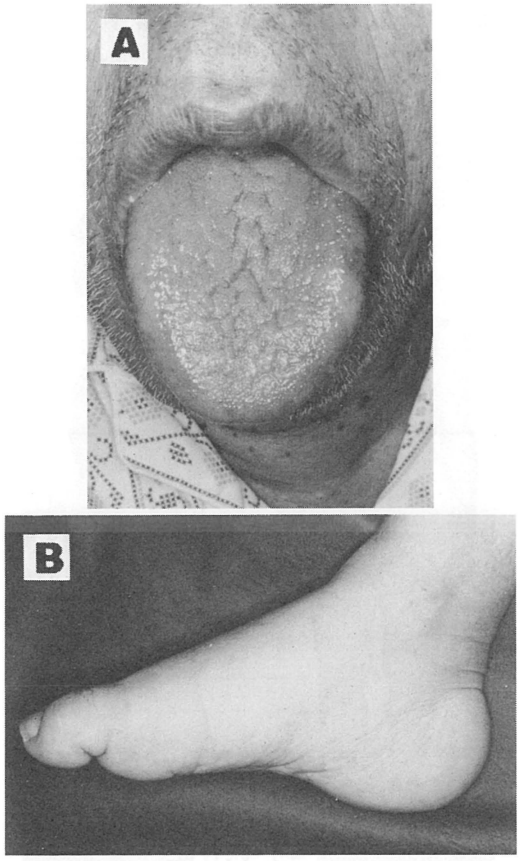

図5　61歳活動性先端肥大症（症例7）
A：巨大舌　B：浮腫を伴う heel pad の肥厚

り，一次的病因は下垂体自体にあるのではなく，その上部中枢である視床下部からの GRF の過剰産生，あるいは GH 分泌抑制因子であるソマトスタチンの減少あるいは欠乏に引き続いて発症する下垂体腺腫がその病因であるとする説である（図4）[3]。しかし，本症の多くの症例で下垂体腺腫を完全に摘出すると GH 分泌は正常化し，完全寛解に至ることに加え，もし視床下部に一次的病因があるとすれば，下垂体自体は過形成像を呈することが妥当であるなど，最近では下垂体原発説が有力視されている。本症の種々の病態は GH の直接的な作用に基づくもののみならず，過剰に分泌された GH が主として肝臓や腎臓で種々の成長因子（Somatomedin A および C, insulin-like growth factor Ⅰ, Ⅱ etc）に転換し，これらの成長因子が神経組織，眼球を除いた種々の末梢諸臓器組織において DNA 合成促進効果を発揮し，各種の臓器組織細胞の増殖と過形成を促すことに由来する。特に，somatomedin C は GH に依存して肝細胞で産生され GH の軟骨細胞に対する作用関与するアミノ酸70個からなるペプチドであり，活動性先端肥大症では殆ど例外なく増加している[4]。

一般には骨，軟骨，軟部組織，粘膜および臓器の増殖・肥大を促し，発育期に発症すれば高身長を呈する。また軟部組織の肥厚は皮下の結合織と細胞間質の増大によるもので，発育初期には間質のヒアウロン酸の沈着による浮腫を呈する（図5B）[6]。骨端線閉鎖以後に発症すれば特徴的な先端肥大症の症状を呈することは先に述べた通りである。四肢末端は肥大し，手足の

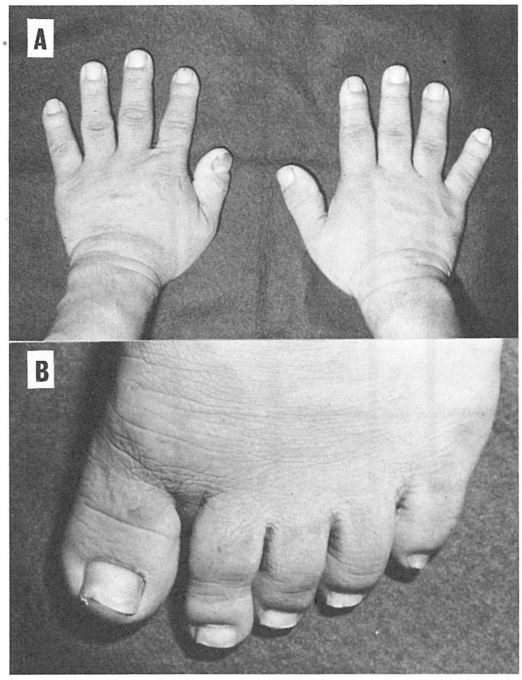

図6　手足の容積増大
グローブ状の手(A)，足(B)と皮膚粗造

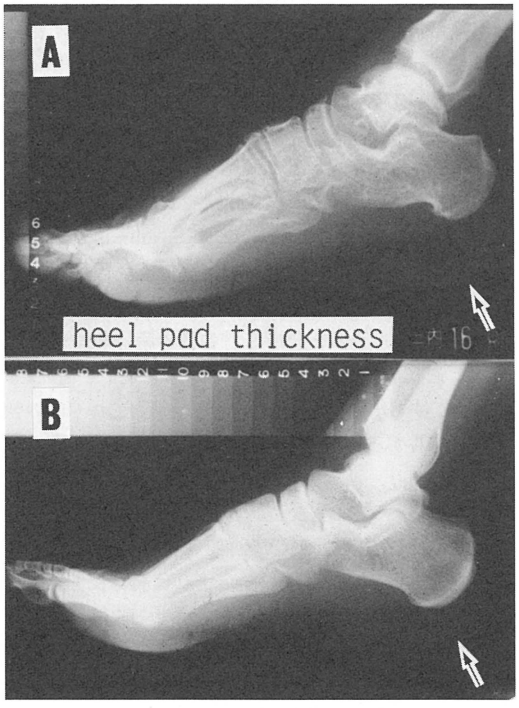

図7　heel pad の肥厚（矢印）
A：患者，B：健常者

容積は増大して，指は厚ぼったく，ソーセージ様に太く，かつ丸みをおびている。一見してグローブ状と表現される（図6A）。また指趾末節骨は過形成のためX線像にてその先端が花キャベツ様変形（cauliflower-like tufting）（図8A）を示すことが多い。皮膚はいわゆる“wet doughy hand”と言われ，粗造で，発汗が著明

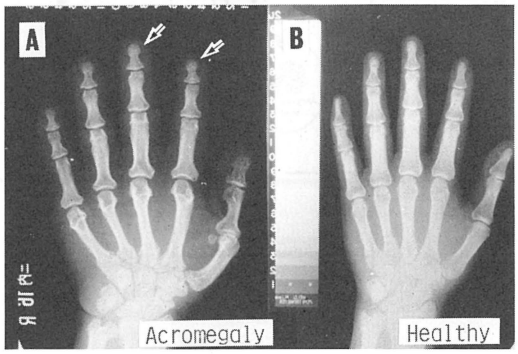

図8　A：指趾末節骨の花キャベツ様変形
(Cauliflower-like tufting)，
B：健常者

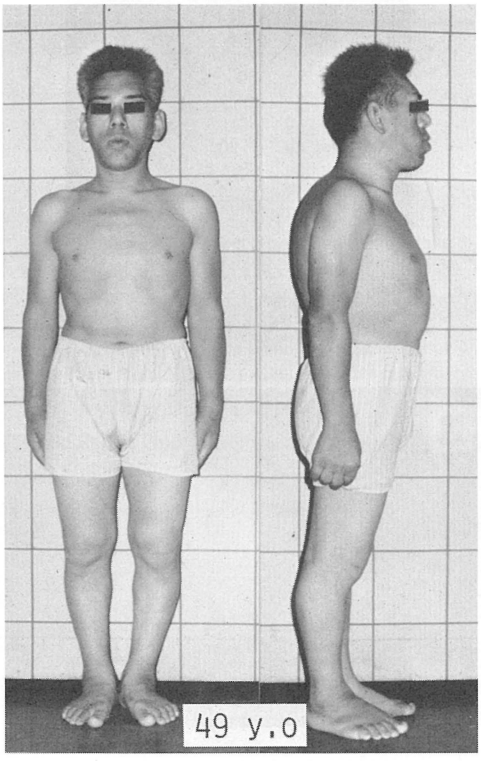

図9　先端肥大症特有の体型（脊椎胸部の前彎と腰部の後彎）（49歳）

である。これらの所見は皮脂腺と汗腺の増殖・肥大によるとされている。特に下肢の足底部軟部組織の肥厚は重要で，そのレ線撮影（踵骨）は“heel pad thickness”と言われ，その厚さは診断基準の一つであると同時に，治療効果の判定にも使用される（図７）。また脊椎の変形は特異的で特有の体型（図９）を示し，胸部は後彎，腰部は前彎となる。関節部は変形によって変形性関節炎をきたすこともある。本症の顔貌変化であるが，我が国の厚生省特定疾患，間脳下垂体機能調査研究班（昭和55年）の集計報告[7]によると，本症の初発症状としての顔貌変化は45.6％（802例中366例），臨床症状としては96.5％（774例中747例）に認められ極めて高頻度である。前額部，下顎の突出（prognathism）（図10，11），鼻唇口の肥大，巨大舌（macroglosia）（図５Ａ，12），歯列間隙の拡大，および耳殻の肥大などを認める。特に下顎骨は厚く，長くなり，うけ口や咬合不全，声自体も低く，嗄声を呈することも少なくない。また頭部は頭蓋冠骨の肥厚拡大，前頭洞，乳突洞，師骨洞の拡大により大きく，長くなり，稀には頭皮は大きな溝を形成し，回転状頭皮（cutis verticus gyrata）と呼ばれる。また，時に骨，軟部組織の増生のため末梢神経を圧迫する場合があり，それが正中神経であれば“手根管症候群”を呈する[8]。後述の症例６の手指のしびれはこれに相当する。他に内臓諸臓器に加え，心臓，肝臓，腎臓，甲状腺などの肥大も認めることが知られている。特に心臓肥大に関しては“acromegalic heart”とも呼ばれ，予後とも関連して重要である[5][6]。

以上の諸症状は必ずしも視診のみによって判断可能なものばかりではない上，急速に出現するものでもない。多くの症状は徐々に発症してくるため患者自身はもちろんのこと，以前より同居している身内の者が気づくことも稀である。以前の顔を知っており，長く会う機会のなかった友人や親類の人に，“随分顔の感じが変わった”などと指摘され，初めて気づくことも少なくない（図10，12）。医師が詳細に病歴を聴取すると“今まで履いていた靴や帽子のサイズが合わなくなった”などを訴えることも多い。著者らは本症を疑う場合には，写真で示したように患者さんになるだけ各年代の顔写真を持参してもらうことにしている。これによって顔貌の変化は一目瞭然のこともしばしばであり，おおよその発症時期を推定することも可能である。図10に示すようにまったく同一の人と思えないように変化していても自分では意外に気づかないものである。

主として本症の初発症状を中心に述べたが，後述の自験例での入院契機でも解るように下垂体腺腫がある程度以上に腫大すると下垂体正常部分を圧迫し，他の下垂体ホルモンの分泌不全を併発する。腺腫の鞍上部伸展によって，chiasma を圧迫し視力障害や視野欠損・狭窄や動眼神経麻痺（図13）などを呈してくる。また下垂体腺腫は下垂体卒中（pituitary apoplexy）を来すことは稀ではない。時に脳外科的に減圧，その他の緊急手術を行わないと生命の危険を伴うことが

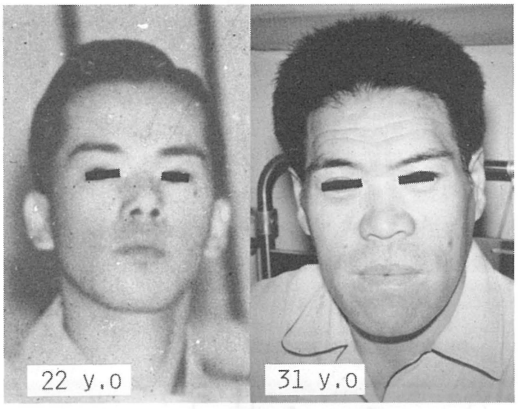

図10　活動性先端肥大症の著明な顔貌変化

図11　先端肥大症の顔貌
Ａ：下顎突出（prognatisum）（54歳，家婦）
Ｂ：前頭洞の突出（49歳，会社員）

図12　先端肥大症の顔貌変化
左：53歳時（現職警察官時代）
右：61歳時，巨大舌のため，口が完全に閉じづらく，声も変化している。

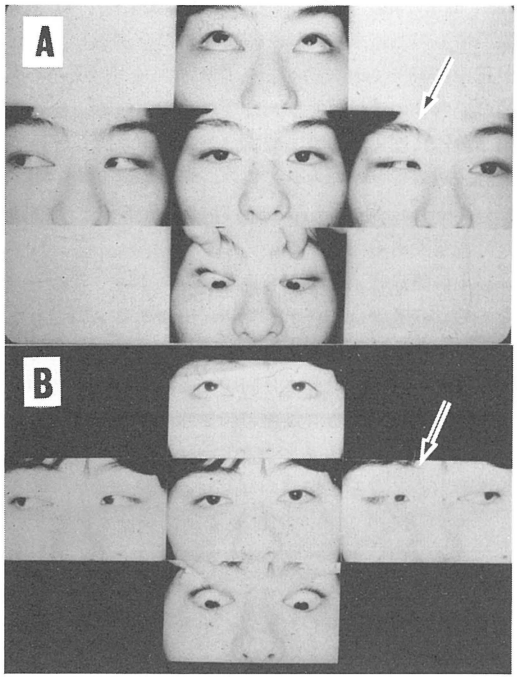

図13　先端肥大症経過中の下垂体卒中による動眼神経麻痺（症例２）
Ａ：発症時，　Ｂ：術後

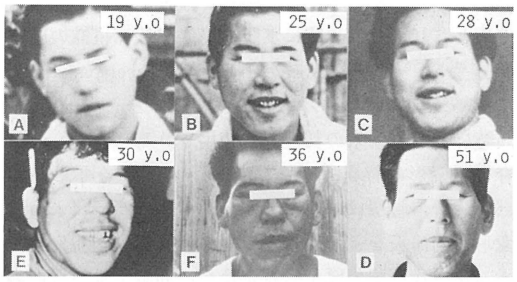

図14　下垂体卒中による活動性先端肥大症の自然寛解。（36歳時と51歳時との著明な顔貌変化）（症例３）

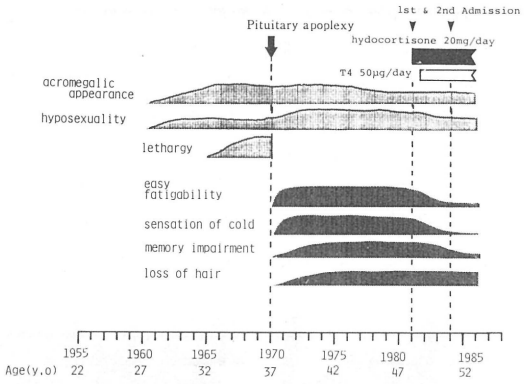

図15　症例３の臨床経過

ある一方，腺腫が壊死に陥り自然緩解する症例，症例３のごとく汎下垂体機能低下症に陥る症例などがあり留意が必要である（図14，15）[12]。

著者らが経験した主なる症例の概要を紹介する。

症例１：

50歳の会社員。36歳の時73kgの肥満があり，検診にて境界型の糖尿病（DM）を指摘されるも放置。47歳時ドックにて高血糖を指摘されて外来受診。以後食事・運動療法にて血糖コントロールは比較的良好であった。49歳頃より食事療法に血糖降下剤（gliclazide）を併用，

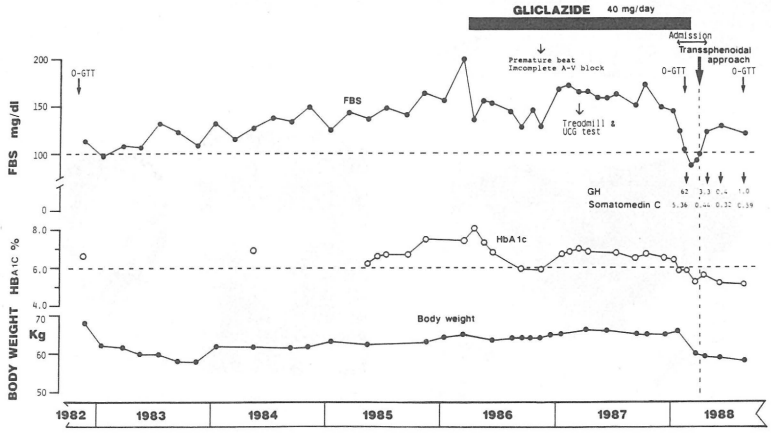

図16　糖尿病経過中に発症した先端肥大症が血糖コントロール不良の原因となった症例（症例１）。

図17　症例１（48歳）の顔貌変化

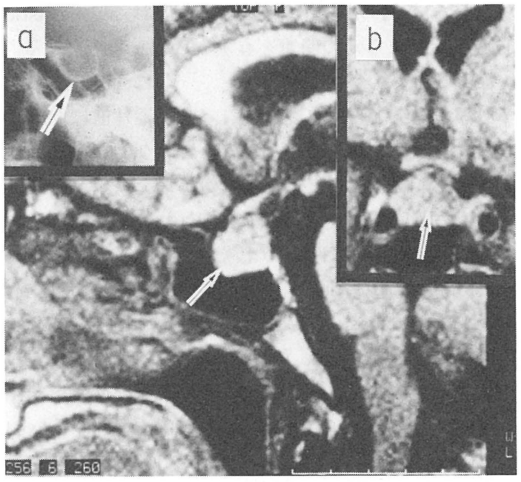

図18　症例１の矢状断 MRI, T1強調画像所見
a：トルコ鞍拡大，　b：冠状断

運動療法を積極的に行うも血糖，HbA_{1C} の高値を認め精査目的に入院した（図16）。たまたま教授回診時に先端肥大症様の顔貌を初めて指摘された（図17）。GH, somatomedin C を測定した。各々57.5ng/ml（正常; 5 ng/ml 以下），5.36U/ml（正常; 0.3～2.0U/ml）と高値が判明，頭部 CT, MRI などの形態学的検索を行ない（図18），腺腫の存在が示唆され経蝶形骨洞下垂体摘出術（Hardy の手術）施行，好酸性腺腫であることが確認された。術後 GH の正常化と共に食事療法のみで血糖コントロールも良好となり，血糖のみだれはインスリン拮抗ホルモンである GH 過剰分泌が関与したものと考えられた症例である。

図19　症例２（21歳）の顔貌変化

症例２：

21歳女性。ドライブ中に特に誘引なく嘔気・嘔吐をともなう前頭部激痛，その後の複視（外転神経麻痺; 図13Ａ）を主訴に入院した（図19）。トルコ鞍拡大と double floor, 先端肥大症様顔貌，四肢容積増大，MRI の T1 強調画像で軽度高信号域と海綿静脈洞下外方への圧排所見を認め，開頭下に腫瘍摘出，眼症状は改善（図13Ｂ），本例は臨床経過，形態学的検索より活動性先端肥大症の経過中，下垂体卒中（pituitary apoplexy）を来し，外転神経圧迫による眼症状にて発見された症例である。組織学的に梗塞は壊死巣を伴う好酸性腺腫であった。

症例３：

51歳の大工。37歳時特に誘因なく突然の後頭部痛，嘔吐あり，某病院緊急入院，２週間で症状は自然に消失，退院後より徐々に倦怠感，物忘れ，検診にて貧血を指摘され，入院精査となった患者である。顔貌の経時的変化を示すが（図14），本人，家族ともに大工仕事のため手や足が大きくなったと思っていたとのことである。内分泌学的諸検査ではむしろ下垂体前葉機能低下の所見を示し，頭部 CT, および metrizamide CT, MRI 所見より，empty sella の存在が確認された。本例も活動性先端肥大症の経過中，下垂体卒中を併発，それを契機に梗塞巣は empty sella に移行，GH の正常化，更に部分的下垂体前葉機能低下症（hypopituitarism）に陥った症例である（図15）[12]。図14の顔貌変化を見ると，36歳時と51歳時との間の写真で下垂体卒中を契機に大きく変化していることがわかる。

症例４：

57歳の家婦。16年前より胃にポリープがあることが

図20　症例4（57歳）の顔貌変化

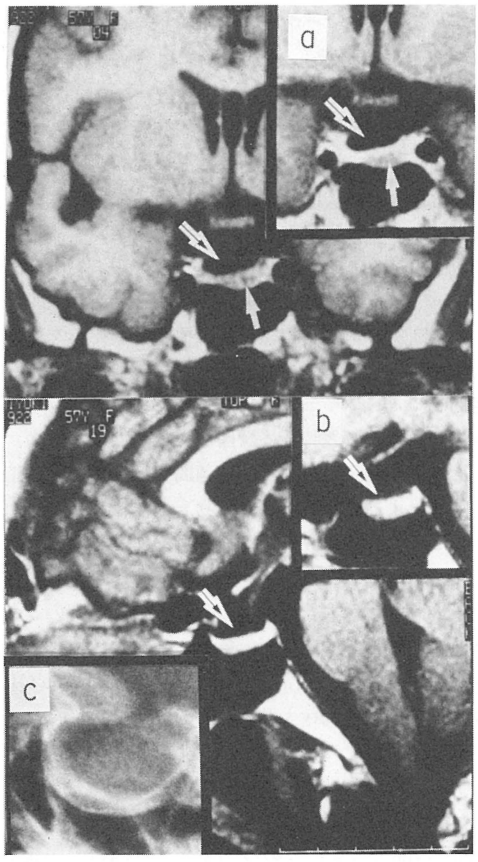

図21　症例4の頭部 MRI 所見。
empty sella を伴う microadenoma
（白矢印）
a & b：右上は Ga-DTPA enhanced MRI
C：トルコ鞍の拡大と bouble floor

解っていたが放置していた。昭和63年7月季肋部痛あり胃ポリープ摘除を目的に入院，教授回診時に偶然にも先端肥大症様顔貌を指摘され精査を行った（図20）。GH 13.5ng/ml, Somatomedin C 2.88U/ml と軽度高値を認め，頭部 CT, MRI 所見にてempty sella を伴う下垂体腺腫の存在が示唆された。詳細に病歴を聴取すると，約20年前に一日だけであるがかなり激しい頭痛発作があり自然と消失していることが判明した。この激痛発作はおそらく先端肥大症の経過中に下垂体卒中をひき起こしたものと考えられ，経過中で梗塞を来した腺腫の一部が partial empty sella に移行（図21）[13]，GH も中等度の高値が持続していたものと考えられた。本例は本人の希望もあり手術はおこなわず，ブロモクリプチン投与にて経過観察中である。また，先端肥大症は高頻度に腸ポリープを合併することが指摘されており[10]，本例の胃ポリープ（組織像は hyperplastic polyp）もなんらかの関連を有するものと考えられる。

症例5：

31歳の大学事務の男性（図22）。入院半月前に作り直したコンタクトレンズが左眼のみ合わなくなったため眼科受診，矯正視力を得ることが出来ないことより，何らかの脳内病変が疑われ CT 施行し，鞍上部に伸展した下垂体腫瘍が確認された。GH 46ng/ml, Somatomedin C 7.76 U/ml と高値であり，腫大した腺腫が視索（optic chiasm）を圧迫，視野欠損（bitemporal hemianopsia）をきたした症例である。本例も Hardy 氏手術を行い視野狭窄は消失，組織は一部壊死巣を伴うプロラクチン産生細胞を伴う混合腺腫（mixed adenoma）であった。現在，ブロモクリプチンの少量を維持投与し外来経過観察中である。

図22　症例5（31歳）の顔貌変化

図23　症例６（44歳）の顔貌変化

症例６：

44歳の工場勤務の女性。７～８年前より顔貌の変化を友人から指摘，自分でも手・足が大きくなったことを自覚するも放置（図23）。昭和60年（44歳時）起床時に両側手指・手首のじんじん感，しびれ感があり，近医受診。顔貌の変化より当院受診を勧められた。トルコ鞍拡大（1890 mm³; 正常240－1092），指末端骨の花キャベツ様肥大変形，heel pad 24 mm と肥厚，GH 10ng/ml 以上，Somatomedin C 2.45U/ml と高値，頭部 CT にてトルコ鞍内に microadenoma を認め，Hardy の手術を施行した症例である。術２年後の顔貌は明らかに改善を示している（図23右下）。

症例７：

67歳の元警察官（図12）。約20年前に高血圧と糖尿病を指摘された。約12年前に頭痛と発汗過多を主訴に某病院入院，その時先端肥大症様の容貌を指摘されるも放置。57歳時に福岡大学脳外科入院，トルコ鞍の拡大，GH 40.0－58.7ng/ml, 脳室気脳写にて第三脳室底部の視索後部への腫瘍伸展を示唆する所見に加え，視野検査にて右鼻下1/4半盲を認めた。手術を勧めるも拒否によりブロモクリプチン投与にて外来経過観察，昭和61年８月，再び頭痛と嘔気を主訴に再入院した。167cm，82kg，図５Ａでも解るように巨大舌を伴う先端肥大症様の顔貌（図12），四肢末端の容積増大（heel pad: 33mm）に加え（図５Ｂ），胸写，心エコーにて“acromegalic heart”を認めた。GH は240ng/ml, somatomedin C 6.12U/ml と著増，頭部 CT にて腺腫の上方は第三脳室，後方は脳橋部まで伸展し，腫瘍内部は一部に壊死に陥ったと思われる low density 部分が認められた。外科的手術は困難と考えられ，ソマトスタチン・アナローグをよびブロモクリプチンの併用にて経過観察がなされた症例である。

図24　症例８（45歳）の顔貌変化

症例８：

45歳の建設業の男性（図24）。７年前（38歳時）に手足および鼻の腫大を友人に指摘され当院受診，トルコ鞍の拡大を認めることより一回目入院。種々内分泌検査に加え，GH は3.0ng/ml と正常値を示すことより，非活動性の先端肥大症と診断され退院した。その後経過観察を受けることなく放置していたが，再び頭重感と両膝関節の疼痛のため二回目入院となった患者である。GH 15ng/ml, Somatomedin C 3.04U/ml と高値を認め，頭部 CT, MRI 所見より明らかな腺腫を認とめ Hardy 氏の手術を施行，腺腫の確認と GH, somatomedin C 値の正常化，顔貌，四肢の容積増大も徐々に改善し，現在も経過観察中である。

おわりに

先端肥大症の顔貌・容姿の変化を自験例を中心に概説した。紹介した症例でも明らかなように，別の疾患の精査のために入院，教授回診時に初めて本症に特徴的な顔貌を指摘され，それを契機に診断された症例も少なくない。本症の発見は初めて診察した医師がどの様な眼をもって“視診”を行ったか，他の疾患でも同様であるが，医師がこの病気の存在を頭に思い浮かべ得たかどうかに掛かっていると言っても過言ではないであろう。

文　献

1) Marie, P.: Sur deux cas d'acromegali: Hypertrophie singliere non congenitale des extermites,

superieres, inferieures at cephaliques. Rev. de Med (Paris) **6**: 297, 1886.
2) Medvei, V.C.: The egyptians. A history of endocrnology. MTP Press, England, 1982, pp. 19.
3) Frohman, L.A.: Disease of the anterior pituitary. In Endocrinology and Metabolism. Editad by Feling P. et al. McGraw-Hill Book Company, New York, 1981, p. 200.
4) 鎮目和夫編著：成長ホルモン，GRG・IGF，朝倉書店，東京，1989，pp. 158.
5) Ramdall, R.V.: Acromegaly and giantism. In Endocrinolgy Vol. 1, 2nd Ed., (Edited by DeGroot, L.J.), W.B. Saunders Company, Philadelphia, 1989, p. 330.
6) Daughaday, W.H.: The anterior pituitary. In textbook of endocrinology. th Ed. (edited by Wiliams, RH.), W.B. Saunders, Philadelphia, 1985, p. 600.
7) 鎮目和夫：末端肥大症及び下垂体巨人症実態調査報告．厚生省特定疾患，間脳下垂体機能障害調査研究班（班長; 熊原雄一），昭和55年度総括研究事業報告書．1981，pp. 15.
8) O'Duffy, J.D., Randall, R.V., and NacCarty, C.S.: Median neuropathy (Carpel-Tunnel syndrome) in acromegaly. Ann. Intern. Med. **78**: 379, 1973.
9) Cardos, E.R.: Pituitary apoplexy. A Reviw. Neurosurg. **14**: 363, 1984.
10) Klein, I., Parveen, G., Gavaler, J.S., and Vanthiel D.H.: Colonic polyps in patients with acromegaly. Ann. Intern. Med. **97**: 27, 1982.
11) Reichlin, S.: Endorinology and Metabolism. Acromegaly. Medical Grand Rounes **1**: 9, 1982.
12) 佐々木　悠，植木光彦，山本登士，奥村　恂：Pituitary apoplexy 後に活動性先端肥大症の自然寛解，部分的下垂体前葉機能低下症をきたした一例．内科　**61**：125，1988.
13) Anonymous: Pituitary tumors and the empty sella syndrome. Lancet **1**: 774, 1986. (Editorial).