九州大学学術情報リポジトリ
Kyushu University Institutional Repository

好酸球増多を伴った糞線虫症の一例

宮原，道明
九州大学医療技術短期大学部

松木，康真
千鳥橋病院消化器内科

三原，哲文
千鳥橋病院臨床検査部

https://doi.org/10.15017/256

出版情報：九州大学医療技術短期大学部紀要. 24, pp.43-48, 1997-03. Kyushu University School of Health Sciences Fukuoka, Japan
バージョン：
権利関係：

九州大学医療技術短期大学部紀要，1997，第24号，43－48
Memoirs Kyushu U. Sch. Health Sci., 1997, Vol. 24, 43－48

好酸球増多を伴った糞線虫症の一例

宮　原　道　明（九州大学医療技術短期大学部）
松　木　康　真（千鳥橋病院消化器内科）
三　原　哲　文（　　同　　臨床検査部）

A Case of Strongyloidiasis with Eosinophilia

Michiaki Miyahara, Yasumasa Matsuki and Tetsufumi Mihara

A male patient showing eosinophilia(10~32%)in peripheral blood was suspected of parasitic disease. Rabditiform larvae were found in repeated stool examinations, and identified as *Strongyloides stercoralis* from filariform larvae gotten by the filter paper culture method. As the patient lives in Hakataku, Fukuoka and has never visited any area of endemic for this parasite, it is likely that he was infected in the Philippine Islands during the Second World War.

はじめに

糞線虫(*Strongyloides stercoralis*)は熱帯・亜熱帯地方に広く分布している腸管寄生虫である。わが国では沖縄県と鹿児島県の南西諸島が浸淫地で，最近の沖縄県における調査では中高年齢層の5～10％に感染がみられている[1)]。これ以外の地域，とくに都市部での本虫の感染率は，極めて低いと考えられている[2)]。本虫の生活史は複雑で寄生世代(雌成虫だけ)の他に，自由世代の成虫(雄と雌)がいて，体外にはラブジチス型幼虫として排出される。そして，フィラリア型幼虫に発育してからヒトに経皮的に感染するようになる。この発育には2通りあって，①体外で直接発育するものと，②自由世代の成虫を経るものがある。さらに，ラブジチス型幼虫は腸管下部や肛門において自家感染を繰り返すことがあり，長期にわたり人体内で生存している。宿主の免疫能が低下した場合には，虫体は増えて全身に散布され，症状は増悪する[3,4)]。

このたび著者等は持続的に好酸球増多を示す患者について，寄生虫疾患を疑って頻回に糞便検査を実施した。その結果，糞便内に活発に運動するラブジチス型幼虫を見いだした。そして，濾紙培養法で得られたフィラリア型幼虫の形態から糞線虫と診断した。また，同時に寄生世代のフィラリア型雌成虫と思われる虫体を検出したので，症例の概要について報告する。

症　例

患　者：K. S.，84歳，男性
住　所：福岡市博多区下呉服町

現病歴：右全肺野にわたる肺炎と呼吸不全のため，平成7年9月27日福岡市博多区の千鳥橋病院呼吸器科に入院した。血清レジオネラ抗体が128倍と高値を示し，エリスロマイシンが著効を示したことからレジオネラ肺炎が疑われた。その後，肺炎自体は治癒したが，末梢血の好酸球は10～32％と持続的な高値を示した。平成8年2月8日に糞

表1　臨床検査成績

臨床化学的検査（平成7年9月27日）			
総蛋白	5.0g/dl	コリンエステラーゼ	1.623U/1
Z.T.T	3.1KU	AST	22IU/1
尿素窒素	16mg/dl	ALT	24IU/1
尿酸	1.8mg/dl	ALP	185IU/1
カルシウム	7.9mg/dl	γ-GTP	17U/1
無機リン	3.7mg/dl	LDH	327IU/1
総コレステロール	100mg/dl	CPK	60IU/1
血清鉄	11μg/dl		
血液学的検査（平成7年9月27日）			
白血球	9,500/μl	ヘモグロビン	7.8g/dl
赤血球	308×10⁴/μl	ヘマトクリット	25.8%
血小板	20×10⁴/μl		
血清学的検査（平成8年3月2日）			
IgG	766mg/dl	CD4/CD8	正常
IgA	126mg/dl	HBs抗原	陰性
IgM	44mg/dl	HCV抗体	陰性
IgE（RIST法）	980U/1	TPHA	陰性
		HTLV-I抗体	陰性

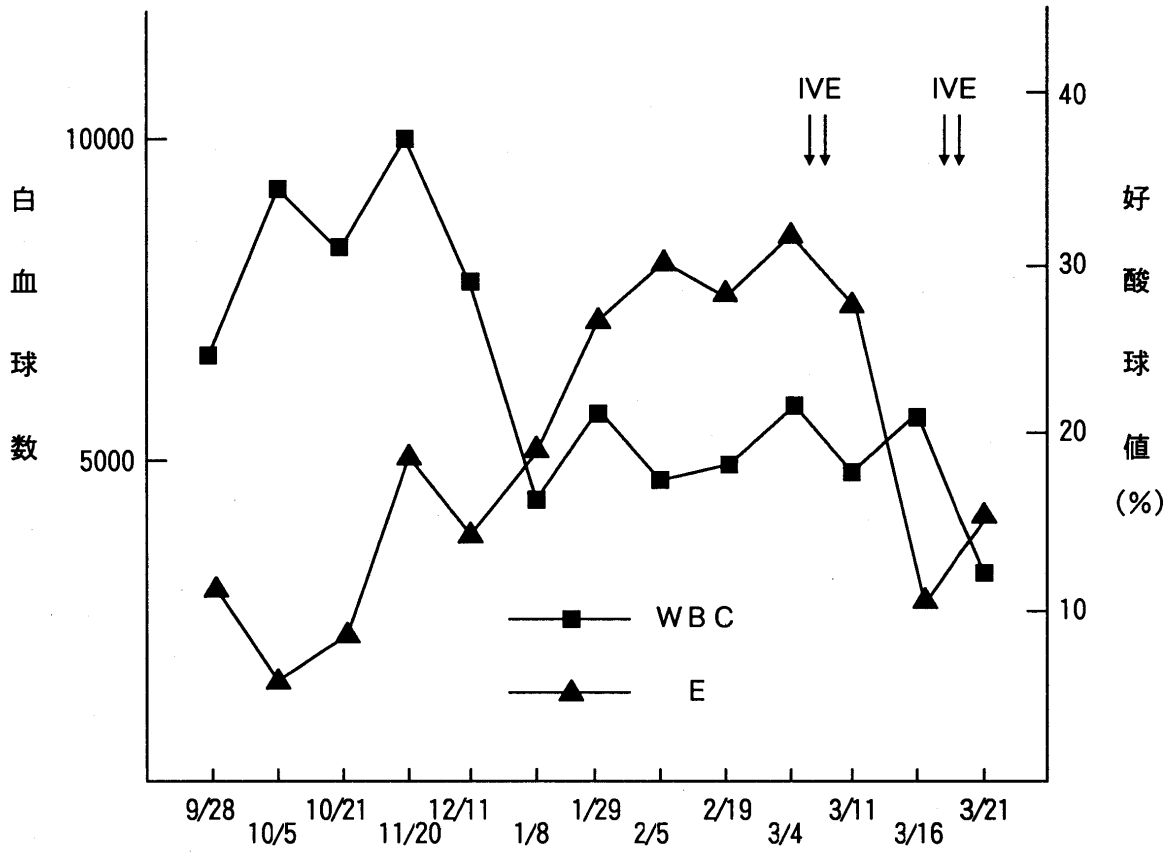

図1　白血球（WBC）と好酸球値（E）の推移

便の直接塗抹法でラブジチス型幼虫を検出したので，消化器内科へ転棟して経過観察と治療が進められた。

治療には琉球大学医学部寄生虫学教室から分与されたIvermectin(アイバメクチン)が3月6日と20日に投与され，3月22日に退院している。なお，治療1か月後の寄生虫学的検査では，幼虫は検出されなかった。

臨床検査成績(表1):臨床化学的検査では総蛋白5.0g/dl，コリンエステラーゼ1,623U/l，カルシウム7.9mg/dl，総コレステロール100mg/dl，尿酸1.8mg/dl，血清鉄11 μg/dlと種々の項目で低値が観察された。しかし，その他の臨床化学検査は基準範囲内であった。

血液学的検査では白血球9,500/μl，赤血球308×10⁴/μl，Hb 7.8g/dl，Ht 25.8%で貧血傾向が認められた。入院期間中の白血球数と好酸球数の推移を図1に示している。白血球は入院後1万近くあったが，その後は5,000前後であった。好酸球は入院1か月後から増え始めて30%を前後したが，アイバメクチン投与後は減少した。

免疫学的検査ではIgG766mg/dl，IgA126mg/dl，IgM44mg/dlで，この3項目は基準範囲内であったが，IgE(RIST法)は980U/lと高値を示した。HBs抗原，HCV抗体，HTLV-I抗体などは陰性であった。

尿一般検査では特に異常は認められず，糞便の直接塗抹法による虫卵検査及び潜血反応は陰性であった。また，当初に呼吸器症状がみられたので，喀痰及び気管支肺洗浄液について検索したが，糞線虫は見出せなかった。

寄生虫学的検査の成績

平成8年2月8日糞便内にラブジチス型幼虫（図2）を見出したので，筆者（宮原）のもとで寄生虫学的検査を継続した。同年2月26日にホルマリン・エーテル遠心沈殿法，濾紙培養法及び普通寒天平板培地法を実施した。寒天平板法は陰性であ

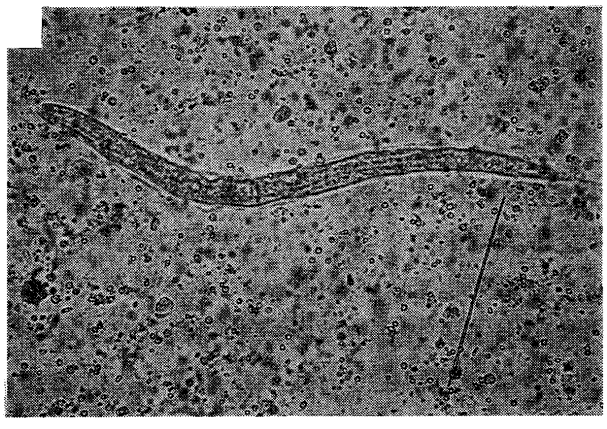

図2　糞便内のラブジチス型幼虫（×160）

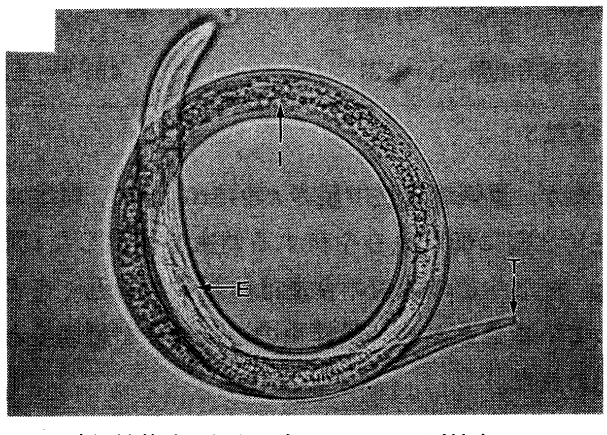

図3　濾紙培養法で得られたフィラリア型幼虫
（×160，E：食道，I：腸，T：尾部）

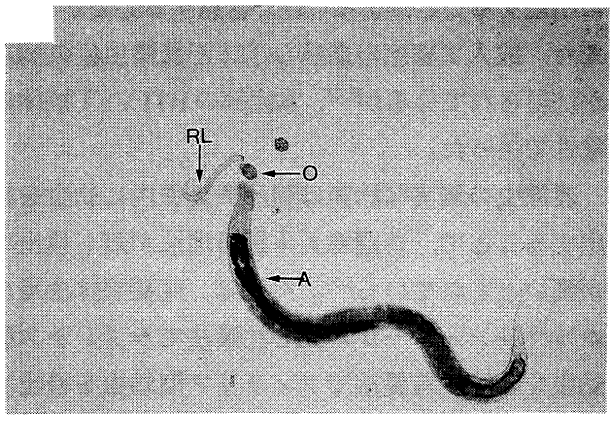

図4　培養液中の成虫，ラブジチス型幼虫，虫卵
（×25，A：成虫，RL：ラブジチス型幼虫，O：虫卵）

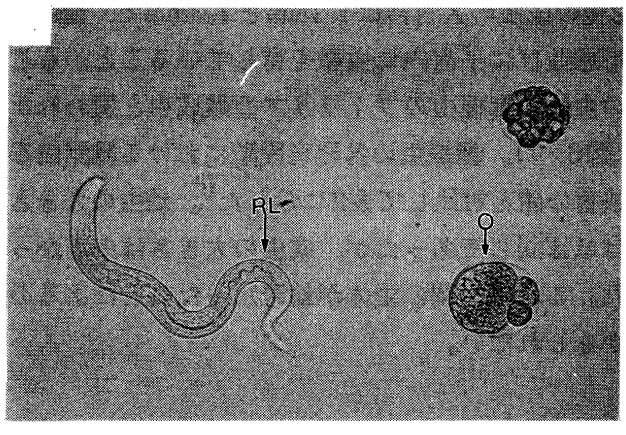

図5 ラブジチス型幼虫と虫卵（×100）

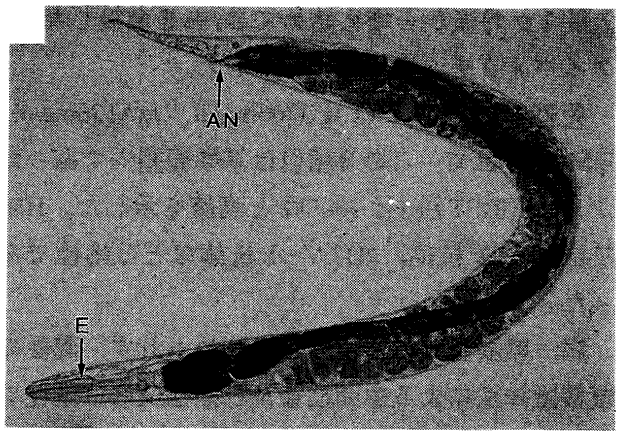

図6　フィラリア型雌成虫（×40，AN：肛門，E：食道）

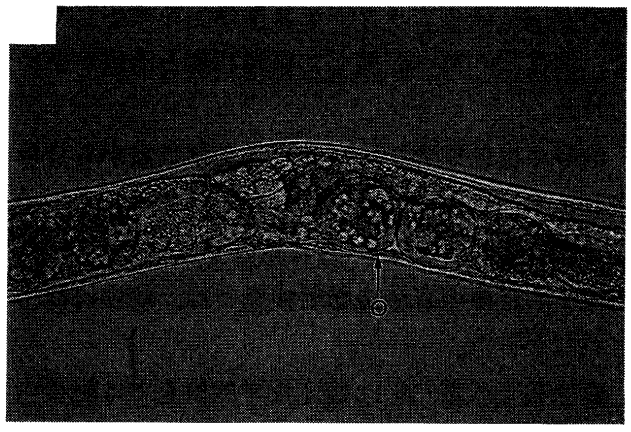

図7 雌成虫の子宮内虫卵（×100）

表2　糞線虫の計測値

発育過程	本症例	人畜共通寄生虫症*
ラブジチス型幼虫（n＝3）	286～337 μm	0.2～0.4mm
フィラリア型幼虫（n＝5）	479～510 μm	0 4～0.7mm
フィラリア型雌成虫（n＝2）	長さ　1,122×54.3 μm 幅　1,428 μm	2mm余り 30～40 μm
子宮内虫卵（n＝12）	46.9～51.9×30～32 μm	

*文献3

ったが，濾紙培養法で長さ479~510 μmで，尾端に逆V字型に切れ込みを有する幼虫を検出した(図3)。また，この幼虫の食道は体長の半分近くを占めていることから，糞線虫のフィラリア型幼虫と思われた。

培養液中にはフィラリア型幼虫と同時に成虫，ラブジチス型幼虫及び虫卵を検出した（図4，5)。2隻の成虫の大きさは1.1mmと1.4mmで，食道の形態並びに子宮内に虫卵を有していることからこの虫体は糞線虫のフィラリア型雌成虫と思われた(図6，7)。糞線虫の各発育段階における計測値を成書の値と対比して表2に示した[3]。幼虫の大きさはほぼ同じであったが，成虫の大きさは小さかった。これは本例の虫体が幼若だったことによるのかもしれない。

考　　察

この患者は福岡市居住者で，沖縄県などの糞線虫浸淫地への旅行歴はない。しかしながら，第2次世界大戦中にフィリピンに滞在しており，このときに感染して自家感染を繰り返していたものと考えられる。著者等はかって同様な事例の患者で，肺に異所寄生した症例に遭遇したことがある[5]。本症例では呼吸器材料から虫体を検出できなかったが，重症化した場合には糞線虫が喀痰中に出現することがある[1]ので留意する必要がある。また，成人T細胞白血病(ATL)と糞線虫症の関連が注目されているが[6,7]，本症例のHTLV-I抗体は陰性であった。

糞線虫の確実な診断は胆汁や糞便内に幼虫を検出することで，普通寒天平板培地法が最も検出率が高いとされている[8,9]。今回は，直接塗抹法及びホルマリン・エーテル遠心沈殿法でラブジチス型幼虫を，濾紙培養法でフィラリア型幼虫を検出できた。また，培養液中にフィラリア型雌成虫，ラブジチス型幼虫，虫卵を同時に見出した。

寄生虫疾患において，末梢血の好酸球がしばしば増加することは周知のことである[10,11]。糞線虫症においても増多が認められている[2,12]。この患者は持続的な好酸球増多を示したことから，寄生虫学的検査によって糞線虫と診断された。好酸球増多を示す場合には，寄生虫疾患を疑って寄生虫の検索を進めることが必要である。

ま と め

末梢血好酸球の持続的増加を示した患者について，糞便の寄生虫学的検査によって糞線虫を検出した。この患者は福岡市博多区在住の84歳の男性で糞線虫浸淫地への旅行歴はないが，第2次世界大戦中にフィリピンに滞在したことがある。恐らく，そこで感染したものと思われる。

稿を終えるに当り，寄生世代の成虫についてご助言いただいた沖縄県衛生環境研究所の安里龍二先生，Ivermectin(アイバメクチン)をご提供いただいた琉球大学医学部寄生虫学教室教授の佐藤良也先生に深謝申し上げます。なお，本文の要旨は第31回九州臨床検査学会において発表した。

参考文献

1）Shiroma, Y., Kiyuna, S. and Sato, Y. :Clinical studies on human strongyloidiasis in Okinawa, Japan. Jap. J. Parasitol., 39:277~283, 1990

2）Hidaka, K., Ageta, M. Maruyama, H., Kobayashi, T., Ishikawa, N., Tomita, M., Ide, H., Itoh, H. and Nawa, Y. :Immunoserologically diagnosed *Strongyloides*-pneumonitis with pleural effusion and eosinophilia. Jap. J. Parasitol., 44:176~180, 1995

3）宮崎一郎，藤 幸治：糞線虫症．図説人畜共通寄生虫症，625~631，九州大学出版会，1988

4）安里龍二：我が国に於ける寄生虫病 —特に糞線虫について—．第9回九州臨床検査技師会一般検査研修会テキスト，43~57，1996

5）宮原道明，三原哲文，林孝次郎：糞線虫症の3例 —胃生検・喀痰・胆汁からの検出—．衛生検査，35，1320~1323，1986

6）Nakada, K., Kohakura, M., Komoda, H., and Hinuma, Y. : High incidence of HTLV antibody in carriers of Strongyloides stercoralis. Lancet, i, 633, 1984

7）Yamaguchi, K., Matutes, E., Catovsky, D., Galton, D. A. G., Nakada, K. and Tatsuki, K. : Strongyloides stercoralis as candidate -factor for HTLV-I induced leukemogenesis. Lancet, ii, 94~95, 1987

8）Arakaki, T., Hasegawa, H., Asato, R., Ikeshiro, T. Kinjo, F., Saito, A. and Iwanaga, M. : A new method to detect *Strongyloides stercoralis* from human stool. Jap. J. Trop. Hyg., 23 : 16~21, 1988

9）安里龍二，仲宗根民男，新垣民樹，池城毅：糞線虫としての普通寒天平板培地法について．沖縄県公害衛生研究所報，第26号，50~60，1992

10）多田功，大友弘士，金子清俊，山口富雄：宿主の免疫反応．エッセンシャル寄生虫病学，10~11，医歯薬出版，1991

11）吉村堅太郎：なぜ寄生虫蠕虫感染症で好酸球が増えるか，また好酸球の役割は何か．メディカルテクノジー，18，188~189，1990

12）白石多賀彦，内田仁，安部哲也，広瀬憲治：好酸球増多を伴う糞線虫症例について．第21回日本臨床衛生検査九州学会抄録集，305，1985