九州大学学術情報リポジトリ
Kyushu University Institutional Repository

Fluorescence in situ hybridization (FISH) の末梢血塗抹標本への応用

生田, 幹博
福岡大学病院臨床検査部

大神, 明子
福岡大学病院病理部

高松, 泰
福岡大学病院腫瘍・血液・感染症内科

阿南, 建一
福岡大学病院腫瘍・血液・感染症内科

他

https://doi.org/10.15017/20448

出版情報：福岡醫學雜誌. 102 (11), pp.318-324, 2011-11-25. Fukuoka Medical Association
バージョン：
権利関係：

Fukuoka Acta Med. 102(11)：318—324，2011

原　　著

Fluorescence in situ hybridization（FISH）の末梢血塗抹標本への応用

[1)]福岡大学病院 臨床検査部
[2)]福岡大学病院 病理部
[3)]福岡大学病院 腫瘍・血液・感染症内科
[4)]聖マリアンナ医科大学 血液・腫瘍内科

生田幹博[1)]，大神明子[2)]，高松　泰[3)]，阿南建一[3)]，三浦偉久男[4)]，
加藤純子[1)]，石田寛美[1)]，二田優子[1)]，川島博信[1)]，松永　彰[1)]

The Application of Fluorescence in Situ Hybridization to the Peripheral- Blood Preparations

Mikihiro Ikuta[1)], Akiko Ogami[2)], Yasushi Takamatsu[3)], Kenichi Anami[3)], Ikuo Miura[4)], Junko Kato[1)], Hiromi Ishida[1)], Yuko Futata[1)], Hironobu Kawashima[1)] and Akira Matsunaga[1)]

[1)]Division of Clinical Laboratory, Department of Medicine, Fukuoka University Hospital, 7-45-1 Nanakuma, Jonan-ku, Fukuoka 814-0180 Japan
[2)]Division of Clinical Laboratory, Department of Pathology, Fukuoka University Hospital, 7-45-1 Nanakuma, Jonan-ku, Fukuoka 814-0180 Japan
[3)]Division of Medical Oncology, Hematology and Infectious Disease, Department of Medicine, Fukuoka University Hospital, 7-45-1 Nanakuma, Jonan-ku, Fukuoka 814-0180 Japan
[4)]Department of Internal Medicine, Division of Hematology and Oncology, St. Marianna University School of Medicine, 2-16-1 Sugao, Miyamae-ku, Kawasaki, Kanagawa 216-8511 Japan

Abstract The hematologic malignancy with specific chromosomal/genetic abnormality is separately classified by the WHO classification of tumors hematopoietic and lymphoid tissues. The chromosomal abnormalities, t (9 ; 22), t (8 ; 21), t (15 ; 17) and inv (16) are especially important for the establishment of therapeutic strategy and prognostication.
We examined in this study, five cases were analyzed, because abnormal cells were recognized by the differential white blood count of the peripheral-blood and specific chromosomal abnormalities were suspected.
Whether peripheral-blood preparations after May-Grünwald Giemsa staining could be used for fluorescence in situ hybridization (FISH).
The fusion signals were detected in the high rate by using a peripheral-blood specimen in four cases, except for one case that had no specific chromosomal abnormality.

Key words : Smear specimen, May-Grünwald Giemsa stain, FISH, Chromosomal/genetic abnormality

Corresponding author:
Mikihiro Ikuta
Division of Clinical Laboratory, Department of Medicine, Fukuoka University Hospital, 7-45-1 Nanakuma, Jonan-ku, Fukuoka 814-0180 Japan
Tel : + 81-92-801-1011
Fax : + 81-92-862-8700
E-Mail : mikuta@fukuoka-u.ac.jp

は　じ　め　に

WHO 分類（2008）は造血器腫瘍を細胞形態，細胞表面マーカー，染色体・遺伝子検査を用いて包括的に分類し，病因・病態解析を分子レベルに追及している．なかでも t（9；22）（q34；q11.2），

t（8；21）（q22；q22），t（15；17）（q22；q12），inv（16）（p13.1q22）などの染色体・遺伝子異常は，疾患に特異的であることが確認されており，診断に重要であるため迅速な結果報告が求められる．染色体分析は，特異的異常のほかに付加的異常も確認できるが報告までに時間を要するため，現在では Fluorescence in situ hybridization（FISH）法が併用されることが多い．FISH 法は，蛍光色素で標識した DNA プローブを，目的遺伝子とハイブリダイゼイションさせ蛍光顕微鏡を用いて検出する方法で，おもに採取後にカルノア固定した細胞を用いて検査する．今回われわれは白血球分類で異常細胞が検出された May-Grünwald Giemsa（MG）染色後の末梢血塗抹標本に FISH 法を実施することで染色体・遺伝子変化と細胞形態を対比し，より迅速かつ詳細な結果を報告できる可能性を検討した．

対象および方法

当院血液検査室で，2011 年１月から３月までの３ヶ月間で骨髄穿刺が施行された 71 例のうち，末梢血の白血球分類で異常細胞が認められ，疾患に特異的染色体異常が予測された５症例を対象とした．急性白血病の病型診断は WHO 分類（2008）に準じ，その内訳は急性前骨髄球性白血病（Acute promyelocytic leukemia：APL）を予測したもの１例，慢性骨髄性白血病（Chronic myelogenous leukemia：CML）を予測したもの２例，急性リンパ芽球性白血病（Acute lymphoblastic leukemia：ALL）を予測したもの２例（小児，成人）である．使用したプローブは APL では *PML/RAR α* プローブ（Vysis Dual Color，Single Fusion Translocation Probe），CML および ALL では *BCR/ABL* プローブ（Vysis Dual Color，Single Fusion Translocation Probe）である．MG 染色した末梢血塗抹標本を Nikon Eclipse 80i で写真撮影後，カルノア固定液（メタノール３：酢酸１）で 30 分再固定し脱色した標本に日本染色体遺伝子学会プロトコール[1]に従い FISH を実施した．尚，エイジング前に 0.2N HCL 溶液に 15 分浸透させ，エイジングの温度を 60℃に変更した（図１）．

結　　果

症例１．APL（*PML/RAR α*）を予測した例では，末梢血塗抹標本で幼若顆粒球 100 細胞中 *PML/RAR α* 融合シグナル（図２ a．b，３）が 97.0％認められ，骨髄細胞での融合シグナルは 98.0％であった．また，染色体分析では 46，XX，t（15；17）（q22；q12）［14］/46，XX［6］が認められた．

症例２．CML（*BCR/ABL*）を予測した例では，*BCR/ABL* 融合シグナル（図４，５）が末梢血白血球分類中 71％の細胞に認められた．各細胞の融合シグナルは，骨髄球 2/2 細胞，後骨髄球 2/2 細胞，環状核球 8/8 細胞，分節好中球 38/40 細胞，好酸球 4/4 細胞，好塩基球 2/2 細胞，単球 15/17 細胞，リンパ球 0/25 細胞であった．末梢血好中球 FISH では，分葉核球 100 細胞中 89.0％，円形核球 100 細胞中 18.0％であった．染色体分析では 46，XY，t（9；22）（q34；q11.2）［20］であった．

症例３．CML（*BCR/ABL*）を予測した例では，*BCR/ABL* 融合シグナルが認められなかった（*BCR* と *ABL* シグナルは認められた）．骨髄細胞での融合シグナルも 0.0％であった．染色体分析で 46，XY，del（7）（q22q36）［2］/46，XY［18］が認められ，t（9；22）は認められなかった．

症例４．小児 ALL（*BCR/ABL*）を予測した例では，*BCR/ABL* 融合シグナル（図６，７）が末梢血芽球中 98.0％に認められた．骨髄細胞での融合シグナルは 89.0％で，染色体分析では 46，XY，t（9；22）（q34；q11.2）［12］/46，XY［8］が認められた．

症例５．成人 ALL（*BCR/ABL*）を予測した例では，*BCR/ABL* 融合シグナル（図８）が末梢血芽球中 99.0％に認められた．骨髄細胞での融合シグナルは 99.0％で，染色体分析では 46，XY，t（9；22）（q34；q11.2），del（16）t（1；16）（q25; q24）［20］が認められた．

考　　察

造血器腫瘍では多数の染色体・遺伝子異常が報告がされている．FISH 検査は，おもに採取後カルノア固定した細胞を用いて行われ，MG 染色後の末梢血塗抹標本を用いた報告は数少ない[2)3)]．

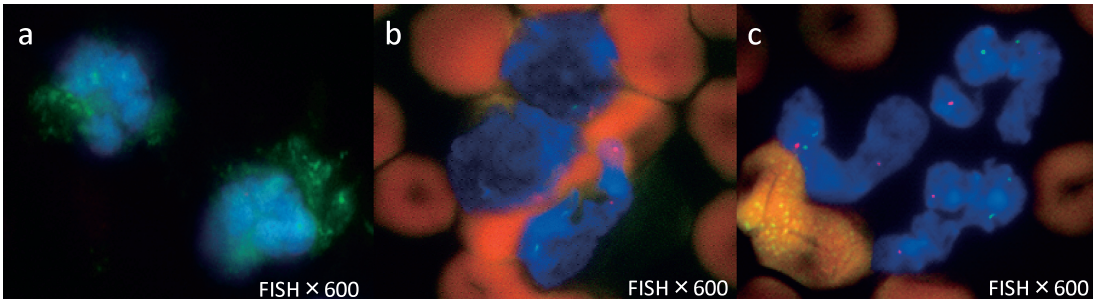

図１　エイジング処理温度設定によるプローブシグナル光度変化
a.　37℃ 30 分（背景があまり綺麗にならずシグナルが非常に弱い）
b.　50℃ 30 分（シグナルは確認できるが弱い）
c.　60℃ 30 分（シグナルが鮮明に確認できる）

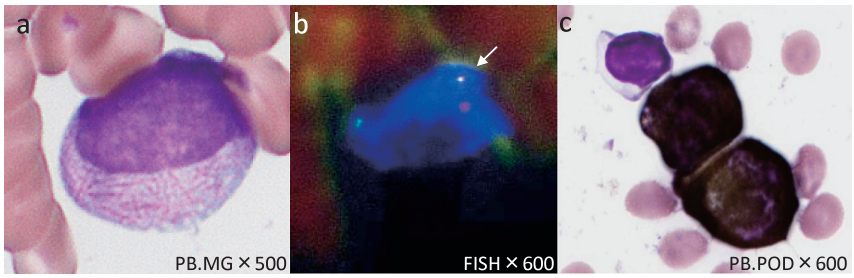

図２　急性前骨髄球性白血病細胞（a.　b　同一細胞：末梢血）
a.　ファゴット細胞　b.　*PML/RAR α* 融合シグナル（矢印）　c.　POD 染色強陽性像

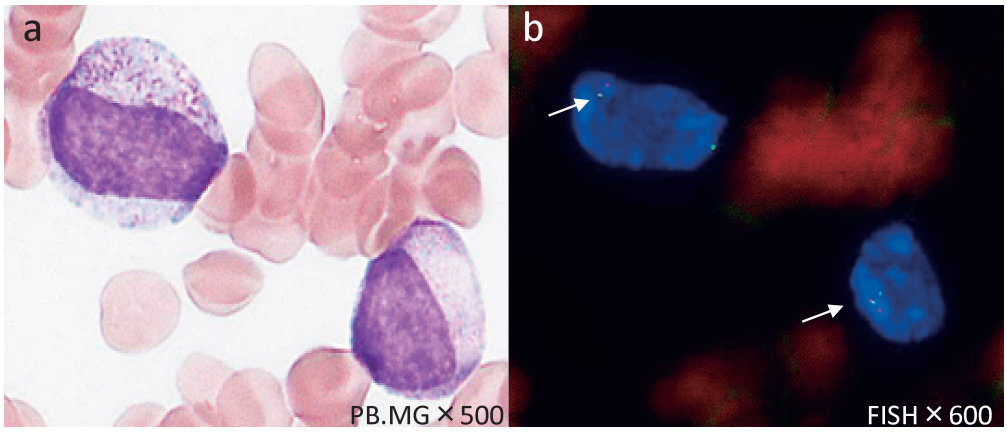

図３　急性前骨髄球性白血病（a.　b　同一細胞：末梢血）
a.　骨髄球　b.　*PML/RAR α* 融合シグナル（矢印）

FISH 検査は染色体検査のカテゴリーで，細胞および染色体分裂像に遺伝子異常の有無を直接検索することを目的として普及して来た．また血液検査では細胞形態を中心に検査されてきたため多くの施設で染色体検査を外注検査にしており，染色体・遺伝子異常と細胞形態像を直接対比することは，これまで行われなかったことが要因と思われる．

今回の検討では，当初 FISH プロトコール[1]に沿って行っていたが蛍光シグナルの光度が弱く判定困難であったため（図１ a），エイジング前に 0.2N HCL 溶液に 15 分浸透させた．これは，組織 FISH で用いられる方法を応用し[4]，核膜の強度を弱め DNA ヒストン蛋白を緩める目的で使用

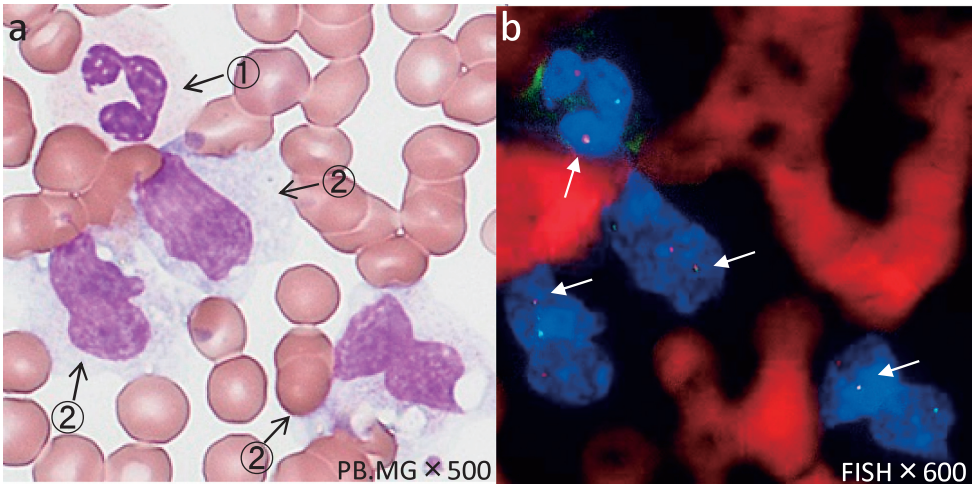

図４　慢性骨髄性白血病（a. b　同一細胞：末梢血）
a. ①好中球　②単球　b. *BCR/ABL* 融合シグナル（矢印）

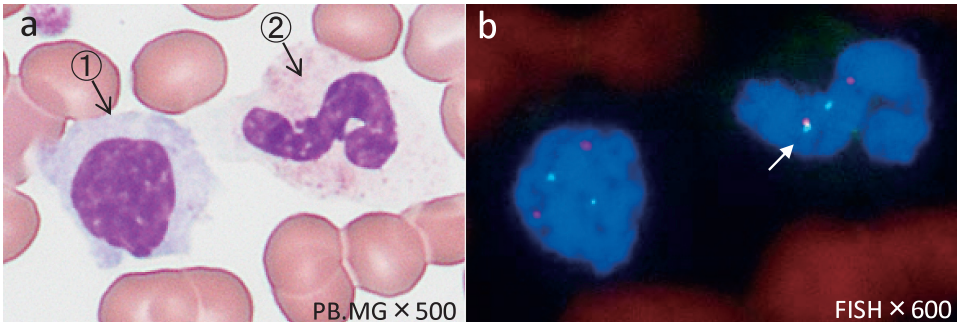

図５　慢性骨髄性白血病（a. b　同一細胞：末梢血）
a. ①リンパ球　②好中球　b. *BCR/ABL* 融合シグナル（矢印）

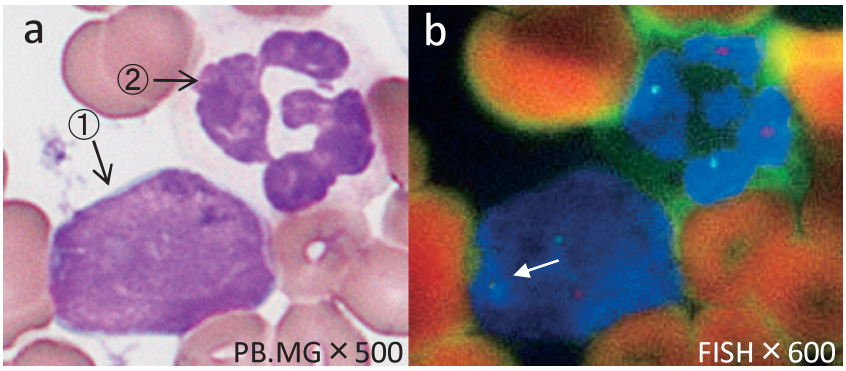

図６　小児急性リンパ芽球性白血病（a. b　同一細胞：末梢血）
a. ①リンパ芽球　②好中球　b. *BCR/ABL* 融合シグナル（矢印）

した．さらに，標本背景のクリーニングや核内へのプローブの浸透を目的としたエイジングの温度を，段階的に検討した結果 60℃が最適であった（図１）．変更したことにより蛍光シグナルの光度がより増強され，検討した５症例すべてでシグナルが認められた．

症例１の APL は，急性骨髄性白血病（Acute myeloid leukemia：AML）の約 10～15％を占める[5]．線溶亢進を主体とする播種性血管内凝固症候群（disseminated intravascular coagulation：DIC）をきたしやすく，治療初期に脳出血などによる早期死亡が多い病型である．分化誘導療法[6]

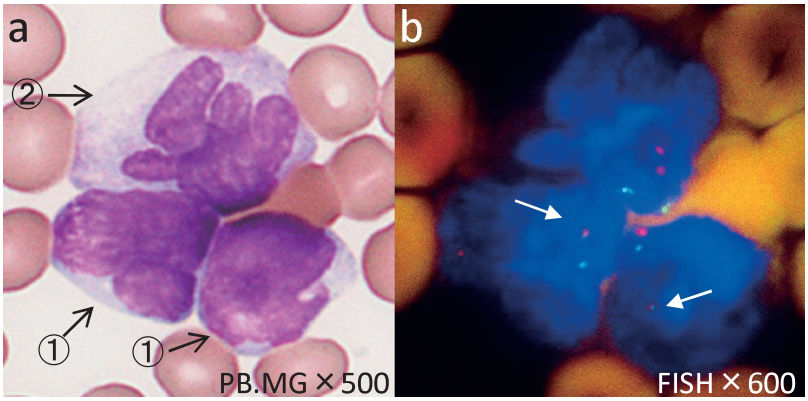

図７　小児急性リンパ芽球性白血病（a．b　同一細胞：末梢血）
a．①リンパ芽球　②単球　b．*BCR/ABL* 融合シグナル（矢印）

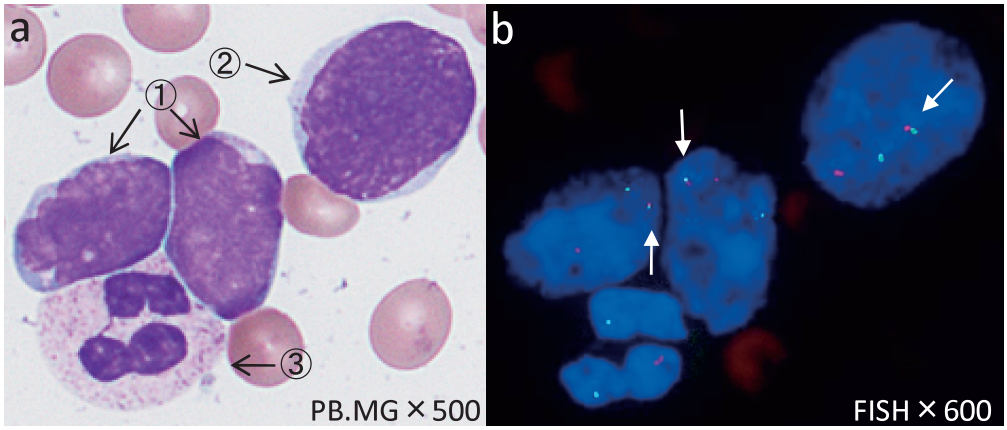

図８　成人急性リンパ芽球性白血病（a．b　同一細胞：末梢血）
a．①リンパ芽球　②リンパ芽球　③好中球　b．*BCR/ABL* 融合シグナル（矢印）

（all-trans retinoic acid：ATRA）や分子標的療法[7]（gemtuzumab ozogamicin：GO）の登場により高い寛解率の得られる疾患である．骨髄は過形成を示し，異常顆粒を持つ前骨髄球，アウエル小体やファゴット細胞（図２ a．b）を認めペルオキシダーゼ染色強陽性（図２ c）の特徴的な細胞形態により診断される．しかし，末梢血では白血球数が減少し汎血球減少を示すことが多く，APL の 10～20％には光学顕微鏡上低アズール顆粒の variant type も存在するため診断に苦慮する場合がある．APL は特異的染色体異常 t（15；17）（q22；q12）を 90％以上に認め，t（15；17）由来の融合遺伝子 *PML/RAR α* を 97％に認める．ATRA はこの融合遺伝子 *PML/RAR α* に結合し転写抑制を解除し APL 細胞を分化誘導するため，DIC を増強させることなく高率に寛解導入できる．そのため，DIC が進行する以前に迅速な *PML/RAR α* 融合遺伝子の確認が必須である．今回の方法では末梢血血液像に認められた骨髄球（図３）にも融合シグナルが認められたことより，異常顆粒を確認できない細胞も染色体遺伝子異常を持つことを確認できた．

CML では 90～95％に Philadelphia（Ph）染色体が認められる[8]．Ph 染色体は t（9；22）（q34；q11.2）により生じ，産生される *BCR/ABL* 融合蛋白は恒常的なチロシンキナーゼ活性を持つため腫瘍性増殖をきたす．慢性期は好中球優位の白血球増加を示し，すべての骨髄系細胞と一部のリンパ系細胞に *BCR/ABL* 融合遺伝子が検出される[2)3)]．通常末梢血好中球 FISH は，分葉核球と円形核球での検索となるが白血球分類後の標本を用いることにより，各細胞のシグナルが直接確認でき円形核を呈する単球（図４）なども詳細に分類でき融合シグナルの割合を確認できた．今回の

症例２のリンパ球（図５）には融合遺伝子は認められなかったが，症例を増やすことにより確認ができるものと思われる．また症例３では融合シグナルは認められなかったが，*BCR* と *ABL* シグナルは認められた．これは予測して使用したプローブと検出された染色体異常が一致しなかったためであり，*BCR* と *ABL* シグナルは認められたことで FISH 法の検査手法には問題がなかったことを確認できた．

Ph 染色体は CML 以外にも症例４，５の ALL で認められている[9]．ALL における染色体・遺伝子異常は，治療方針の確定や予後の診断に重要な因子である．小児の場合，Ph 染色体陽性 ALL（Ph + ALL）の割合は３～５％と少ないものの high risk 群となるため強化化学療法が行われる．成人 ALL では，Ph +の割合が 20～30％と高く小児の場合と同じく high risk 群となり予後不良因子である．化学療法によく反応する小児においても Ph +は難治性であり，成人においては化学療法では治癒が困難な状況であった．しかし現在では，チロシンキナーゼ阻害剤[10)~12)]（tyrosine kinase inhibitor：TKI）の imatinib，nilotinib および dasatinib が開発され CML では治療の第一選択薬となり慢性期では大部分の症例に有効である．Ph + ALL でも TKI 阻害剤併用化学療法により治療成績の改善が認められており，*BCR/ABL* の検索は必須の項目となっている．症例４の小児 ALL では，リンパ芽球の異形（図７）が強く単球との鑑別が困難であったが融合シグナルの確認により分類が容易となった．また症例５の成人 ALL では，芽球の大小不同が認められ核網も繊細（図８ a①）な形態と粗鋼（図８ a②）な形態の２種類あるのではと疑い *BCR/ABL* を伴う混合形質性急性白血病も考えられたが，すべての芽球において融合シグナルが認められた（図８ b）ことによりリンパ芽球であると確認できた．細胞表面マーカー検索でも CD10 +，CD19 +，などリンパ球系マーカー陽性の結果であった．

今回の方法は患者の負担が大きい骨髄穿刺が困難な場合など，血液検査室において白血球分類に使用された MG 染色標本を用いることで，早期診断が重要である APL に非常に有効であった．また細胞形態分類に困難な疾患にも，染色体・遺伝子変化と細胞形態を対比でき有効であると思われる．

FISH 法は目的とする遺伝子を直接検出できる方法であるが，その他の付加的異常は検出できないため，染色体分析は欠かすことはできない．しかし，造血器腫瘍における特異的染色体・遺伝子異常の検出は，治療方針の確定や予後予測などに重要であることから，適切な検査法を選択し病態を把握するうえで重要である．

結　　語

異常細胞が出現している MG 染色後の末梢血塗抹標本を用い FISH 法を施行することにより，低顆粒の APL や異形の強い芽球など目的とする細胞ごとに特異的染色体・遺伝子異常を検出することができ，迅速でより詳細な細胞分類や血球系統および分化段階での異常の検知が可能となった．

参　考　文　献

1) 曽根美智子　他 11 名：染色体遺伝子検査標準化のガイドライン 2010．日本染色体遺伝子検査．28：149-152，2010.
2) Takahashi N, Miura I, Saito K and Miura AB : Lineage involvement of stem cells bearing the Philadelphia chromosome in chronic myeloid leukemia in the chronic phase as shown by a combination of fluorescence-activated cell sorting and fluorescence in situ hybridization. Blood. 92 : 4758-4763, 1998.
3) Miura I, Takahashi N, Kobayashi Y, Saito K and Miura AB : Molecular cytogenetics of stem cells : Target cells of chromosomal aberrations as revealed by the application of fluorescence in situ hybridization to fluorescence-activated cell sorting. Int J Hematol. 72 : 310-317, 2000.
4) 長谷川秀浩，五十嵐俊彦：Fluorescence in situ hybridization（FISH）法による染色体特異的シグナルの検出（ホルマリン固定パラフィン包埋組織への応用）．厚生連医誌．13.1：30-33，2004.
5) Arber DA, Brunning RD, Le Beau MM, Falini B, Vardiman JW, Porwit A, Thiele J and Bloomfield CD : Acute promyelocytic leukaemia with t(15 ; 17)(q22 ; q21) ; PML-RARA. In : WHO classification of tumours of haematopoietic and lymphoid tissues. 4th ed : World Health Organization Press : 112-114, 2008.
6) 麻生範雄：急性前骨髄球性白血病．診断と治療．96：101-106，2008.
7) 山口雄，長井俊治：急性骨髄性白血病治療にお

ける gemtuzumab ozogamicin の役割．Biotherapy．24：421-423，2010.
8） Vardiman JW, Melo JV, Baccarani M and Thiele J : Chronic myelogenous leukaemia, BCR-ABL1 positive. In : WHO classification of tumours of haematopoietic and lymphoid tissues. 4th ed : World Health Organization Press : 32-37, 2008.
9） Borowitz MJ. Chan JKC : B Lymphoblastic leukaemia/lymphoma with t (9 ; 22)(q34 ; q11.2) ; BCR-ABL1. In : WHO classification of tumours of haematopoietic and lymphoid tissues. 4th ed : World Health Organization Press : 171, 2008.
10） 薄井紀子：Ph 陽性急性リンパ性白血病の治療．総合臨床．57：657-665，2008.
11） 斉藤健．薄井紀子：白血病に対する層別化治療と分子標的治療．がん分子標的治療．8：29-38，2010.
12） 岡部聖一，田内哲三，大屋敷一馬：ダサニチブ．Biotherapy．24：275-278，2010.

(Received for publication August 12, 2011)