九州大学学術情報リポジトリ
Kyushu University Institutional Repository

免疫組織染色とinsituハイブリダイゼーション : その手法と病理組織診断における意義

田宮, 貞史
九州大学医学部保健学科検査技術科学専攻

https://doi.org/10.15017/19327

出版情報：福岡醫學雜誌. 97 (3), pp.92-98, 2006-03-25. 福岡医学会
バージョン：
権利関係：

福岡医誌　97(3)：92－98，2006
特集：九州大学医学部保健学科紹介

免疫組織染色と in situ ハイブリダイゼーション

―その手法と病理組織診断における意義―

九州大学医学部保健学科　検査技術科学専攻
田　宮　貞　史

はじめに

病理組織診断にはヘマトキシリン・エオジン染色が主に用いられ，この染色法は今日においても組織変化の判断の基準となるものである．ヘマトキシリン・エオジン染色は，ヘマトキシリンが酸化されたヘマティンとアルミニウムなどの金属のレーキが陽性に荷電した色素と，カルボキシル基をもち水溶液中で負に荷電したエオジンが，組織中の物質の荷電の状況によって結合する反応を基盤としている．上質な染色を施すと，両色素による染色性が階調豊かに表現され，形態のみならず，その性質をも反映した情報が得られる優れた染色法である．

一方で，組織におけるより詳細な情報を得るために，様々な染色が考案された．色素の分子量の大きさを利用したものや，酸化還元反応その他の化学反応を利用したものなど，これらは組織内の物質のある性質に特化して情報を得るためのもので，特殊染色と呼ばれている．これらは現在でも病理組織診断や研究に利用されており，非常に有用なものであるが，ある特定の蛋白の有無など，生化学的な意味合いでの物質の同定には至らないものも多い．

生化学的解析法のうち，ある特定の蛋白を検出する方法としてウエスタン・ブロッティング法がある．また，特定の核酸を検出する方法としてサザン・ブロッティング法，ノザン・ブロッティング法がある．これらを，抽出された液状検体で行う電気泳動ではなく，組織切片上で行うものがそれぞれ免疫組織染色(IHC)，in situ ハイブリダイゼーション（ISH）である．ここではこれらの手法とそれを用いる医療の場での現状を概説する．

1．情報の可視化

標識法

IHC および ISH を用いてある特定の蛋白，核酸の存在を検出するには，顕微鏡による観察下で可視化されていることが必要である．この可視化は，目的の物質に結合させるものに標識となる物質を付加しておくことによって実現される．主に用いられているものは，放射性アイソトープ（RI）標識，蛍光標識，酵素標識の3種である．RI 標識はまず利用できる場所が限定され，感度自体は良好でも組織構築との関連をみるのが比較的困難であるという欠点がある．蛍光標識は蛍光顕微鏡が必要となるのが第一の欠点である．また，これらは長期保存や，観察行為自体によってシグナル強度が減弱するので，標本を繰り返し観察するにはあまり向かない．一方，酵素標識は最終段階として特定の基質と反応させることによって顕微鏡観察の可能な物質を沈着させて可視化させる手法である．光学顕微鏡における IHC は当初は蛍光標識がその感度の点から主流であったが，酵素標識を用いる手法の感度が改善されるに従い，通常の病理診断には酵素標識によるものが最も多く利用されるようになった．酵素標識による染色は，細胞の形態観察と同時に観察できる，反応物質が安定なものを用いると長期保存に向く標本が作製できるなどの有利な点が多い．標識酵素としては西洋ワサビペルオキシダーゼ（horseradish peroxidase，HRP）やアルカリフォスファターゼ（ALP）が多く用いられている．

Sadafumi TAMIYA
Medical Technology Course, Department of Health Sciences, School of Medicine, Kyushu University
Immunohistochemistry and in Situ Hybridizattion―Method and Pathological Significance―

ISHにおいては，反応させるプローブをRI標識することが可能であり，当初は感度が優れているということからRI標識が主流であったが，使用できる場所が限られること，フィルムの感光に時間がかかること，解像度に劣ること等から，現在では非RI標識の手法が主流となっている．非RI標識でも最も多く用いられているのはビオチン標識およびその他の何らかの抗原標識である．プローブの標識に用いられる物質としてはビオチン，ジゴキシゲニン，チミン二量体等があり，後述のようにプローブのハイブリダイゼーション反応後に重ねて行うIHCの手法で可視化される[1]．ただしビオチン標識の場合は，抗原抗体反応ではなく，これも後述するアビジンとビオチンの反応のみを利用した検出も可能である．最終的に蛍光色素を利用して検出する手法はfluorescence in situ hybridization（FISH）法として知られ，染色体異常の検出などに多く利用されている．核酸プローブの標識法は，化学反応による結合，核酸の伸長反応を利用した取り込み，紫外線照射など，それぞれ標識する手法も異なることから，完成したプローブの特性が異なり，標識法が染色の条件にも影響することがある．これは標識法にかかわらずほぼ同じ手技で染色が可能なIHCに用いる抗体との異なる点である．

特殊なものとしては電子顕微鏡で観察するための金属による標識などがある．また，標識酵素と基質の反応を修飾することによって，光学顕微鏡用の標本と同じ手法で電子顕微鏡による観察が可能な標本の作製が可能である．

2．標識物質の組織への導入

免疫組織染色

IHCにおける標識物質導入は抗原抗体反応を利用して行われ，これは大きく直接法と間接法に分類される．目的の抗原に反応するように作製された特異抗体を反応させることが必須であるが，この特異抗体自身に標識を行うものが直接法で，標識をした別の抗体，多くはある特異抗体（一次抗体）に反応する二次抗体，を重ねて反応させる手法が間接法である．直接法は，染色の手技が少なくてすむという利点がある．ただし，それぞれの特異抗体に対して目的に応じた標識を実施する必要が生じ，多種の抗原と標識法に対応しようとすると多大な労力を必要とする．一方，間接法で，二次抗体を用いる場合は，一次抗体を作製した動物種と抗体のクラスが固定されている限り同じ二次抗体を利用でき，コストや試薬管理の点で有利なことが多いことから，現在では，一部の蛍光標識のものをのぞき，間接法が用いられることが多い．また，間接法の一般的な利点として，反応を繰り返すことにより標識のシグナルの増幅作用があることがあげられる．

PAP（peroxidase-antiperoxidase）法はSternbergerらによって1970年に発表された手法である．この手法は一次抗体，非標識二次抗体に加え，HRPと抗HRP抗体の複合物を用いる．一次抗体と抗HRP抗体を同一種のものとしておき，一次抗体と二次抗体を反応させた際に未反応のまま残っている二次抗体の抗原認識部位に抗HRP抗体を反応させる．この方法では，反応全体が抗原抗体反応で成り立っており，抗体を標識する反応が不必要であるのが特徴である．しかしながら，背景が汚くなりやすい，HRPと抗HRP抗体の複合物の組織浸透性が悪いなどの欠点があり，現在はあまり用いられていない．

ABC（avidin-biotinylated peroxidase complex）法はアビジンとビオチンの特異的かつ強固な結合特性を抗原抗体反応と組み合わせて利用したものである．このアビジン―ビオチン結合を抗原抗体反応と組み合わせる手法はGuesdonらによって開発された[2]．ビオチン化された酵素とアビジンの複合物を調製し，ビオチン化された二次抗体に反応させることによって一次抗体の反応部位に酵素を導入するが，この際，アビジンとビオチンの比率を調節することによって多数のHRPをひとつの一次抗体の部位に反応させることができ，増感の作用が得られる．ただし，増感の効果と引替えに，PAP法と同様に大きな分子を反応させるため，組織浸透性に劣ることがある．

このように様々な工夫が重ねられてきたIHCであるが，現在最も多く使われているのはLSAB（labeled streptoavidin-biotin）法で，これはABC法を改良したものである（図1）．アビジンのかわりに，アビジンとよく似たStreptomyces avidiniiの産生するストレプトアビジンを用いる方法で，アビジンとビオチ

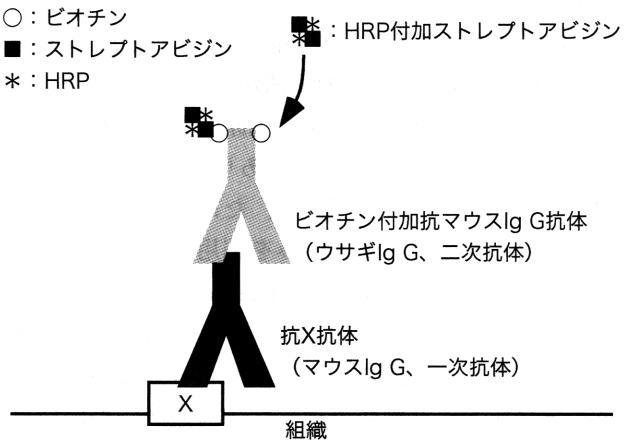

図 1 LSAB 法の例．HRP に基質を反応させ，生成物質を沈着させる．

ンの複合物を反応させるのではなく，ビオチン化された二次抗体にストレプトアビジン標識酵素を直接反応させる[3]．ストレプトアビジンはアビジンと比べて非特異的な結合がより少ないのが特徴とされ，ABC 法と比べて酵素導入時の組織浸透性に優れる．LSAB 法の試薬はキットとして販売され，広く用いられるに至った．

in situ ハイブリダイゼーション

ISH は目的の核酸の特定の配列部分にその相補鎖となるプローブを結合させることによって特定の核酸を検出する．IHC における直接法にあたるものとしては RI 標識をしたプローブを用いる方法がある．間接法にあたるものとしては非 RI 標識があり，分かりやすく言うと IHC における一次抗体の反応する抗原を，その抗原を結合させた特異的核酸プローブのハイブリダイゼーション反応によって組織に導入する手法をとっている（図 2）．非 RI 法で当初は問題となっていた感度の点でも，IHC の手法，具体的には上記のアビジン，ビオチンを用いた手法を組み合わせることによって，十分に利用できる感度が得られるようになった．

3．抗体・核酸プローブの作製

IHC やウエスタンブロッティングその他に用いられる特異抗体としてはその多くで Ig G が利用されている．1975 年の Kehler と Milstein による，細胞融合法を利用したモノクローナル抗体の産生法が報告されて以来，特異性の高い様々な良質の特異抗体が作られるようになった[4]．従来の動物の血液から免疫グロ

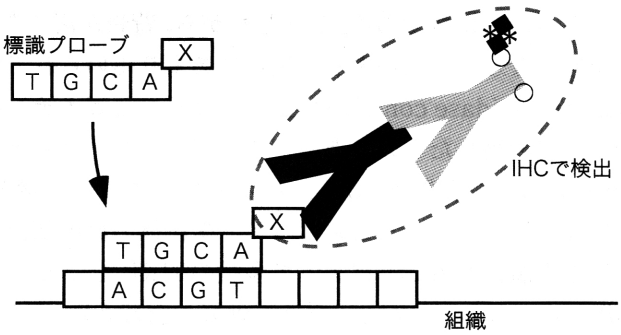

図 2 非 RI 法 ISH の例．図のような DNA のみならず，RNA を反応に用いることもできる．実際のプローブは特異性の確保のためより長鎖のものを用いる．

ブリンを生成する手法も用いられているが，これらのポリクローナル抗体はモノクローナル抗体に比べて非特異的反応が多く，背景が汚くなりやすい傾向がある．モノクローナル抗体においても，ある蛋白をそのまま抗原として抗体作製に用いていた当初の方法から，ペプチドの合成技術によって目的の蛋白のある特定の部位にのみ反応するものが作られるといった進歩を見せている．

ISHのプローブはcDNAをプラスミド等を用いて産生する方法と，シンセサイザーによって合成する方法がある．長鎖のプローブが必要な場合はcDNAの産生が必要となるが，短いものを利用する場合は合成オリゴヌクレオチドが用いられ，後者は意図通りの配列，長さのプローブの作成が可能で，標識法に関する自由度も高い．

4．抗原，核酸の検出の実際

現在，病理組織診断に用いられているのは，サイトケラチンなどの細胞骨格蛋白[5)~7)]，S-100蛋白，筋原線維などの特定の組織や細胞に発現する物質[8)9)]，白血球の表面マーカー等に対するIHCが主である．ISHはウイルス感染などの病原体の検出用として用いられることもあるが，適用範囲が狭く，IHCで対応可能な場合も多いため，利用頻度としては少ない．

研究の分野では，IHCは比較的簡便な手法として用いられており，細胞の分化傾向の検討[10)]，細胞の産生する蛋白等の検出[11)]，様々な物質に対する受容体の検出など，その利用範囲は広い．同じ蛋白でも例えばリン酸化のある場合と無い場合で反応性の異なる抗体など，付加的情報も得られるものが増加してきている．また，細胞増殖活性を反映する細胞周期に関連した物質は腫瘍組織の悪性度を示唆する指標としても用いられることがある[12)13)]．

ISHは，先に述べたFISH法による染色体異常の検出や病原体の核酸の検出[14)]をはじめ，mRNAを検出することにより増殖因子などの様々な物質の産生状況を確認する手法として用いられている[15)16)]．細胞から分泌される蛋白などは，蛋白の存在位置と産生位置が異なることが考えられるので，産生細胞が確認できるISHは有用である．

IHCや，ISH，およびその他の分子生物学的な手法が多用されるにつれ，従来形態学的なものがその根拠のほとんどを占めていた疾患の分類法が変化してきている．ヘマトキシリン・エオジン染色を用いた染色の所見はその組織の機能的なものと関連があることが多く，IHC等の手法はその確認の目的で用いられることも少なくない．しかしながら形態からでは見出し得ない機能発現の確認が細胞単位で可能になったことから，疾患の治療に関連した情報としてある特定の物質の検出を行う場面が増加してきている．乳癌における受容体型蛋白であるHER2蛋白の発現レベルの確認とその治療としての抗HER2抗体の適応判定[17)18)]などがその例であり，すでに臨床応用されている．また，ある特定の遺伝子変異やタンパク発現を基にした疾患群の提唱がなされ，既存の疾患群の再編成が行われる部分もある．Gastrointestinal stromal tumor (GIST) は，従来その多くが平滑筋腫瘍や神経原性腫瘍もしくは分類不能とされてきた消化管の非上皮性腫瘍であるがc-kit遺伝子産物(KIT)やCD34を発現する特徴が見いだされ，ひとつの疾患単位として認識されるに至っている．また，KIT発現の有無はこの腫瘍において特定の治療薬の適応があるかの判定にも用いられている．

5．背景染色の排除

目的の蛋白，核酸が存在するかを判定する際に問題となるのは，背景染色である．特に検出する物質が少量しか存在しない場合に影響が大きくなる．IHCにおける背景染色の強さは，まず用いる抗体の質によるところが大きい．一般に，ポリクローナル抗体を用いるとモノクローナル抗体より背景染色が強くなりやすいのはよく知られたことである．一般にIHCではウエスタン・ブロッティングよりも良質な特異抗体が必要となり，IHCがここまで広まったのは抗体作製の技術進歩のおかげであるといっても過言ではない．

不必要な抗原抗体反応としては，非特異的結合と交差反応がある．間接法において可視化されるのは二

次抗体の存在する場所であるので，二次抗体を作成したのと同じ動物種の非標識の血清を二次抗体の前に反応させるということが非特異的な染色を避けるために行われている．これは理論上非常に分かりやすいが，実際の染色ではこの手順を省いてもあまり結果に差が無いこともある．これとは別に，スキムミルクを抗体の希釈に用いた背景染色の低減などが行われているが，目的のシグナルも減弱する場合があるなど，いまのところ万能な方法はないといっていい．これらは非特異的結合を防ぐ手法である．また，抗体の中には特定の交差反応がみられるものがあり，交差反応のみを抑えるのは困難なので，抗体の基礎データを把握しておかないと，陽性像の判別の際，間違った結果を得ることになる．さらに酵素抗体法では内因性酵素活性を，ビオチンを用いた手法では内因性ビオチンの存在[1)19)~21)]を知識として持っておくことが必要である．

核酸のハイブリダイゼーションは，理論上はプローブに使う塩基数が多くなれば特異性が高くなるはずだが，実際は配列の一部に似たものがあるとその部分のみでも結合がおこってしまうので，背景染色の低減に最も重要な点は，いかに特異的な結果を得ることができる反応条件を作るかということとなる．具体的に言うと，プローブを反応させるときと，その後余分なプローブを洗浄するときの条件で，温度設定や試薬の濃度による実質的なTm値のコントロールが染色のできを左右する．このため，ISHでは良好な結果を得るためにはプローブごとに至適条件を決定することが必要となる．また，非RI法ではIHCの背景染色が加わることになるので，それぞれの手技での調整が必要となる．

6．in situであるための困難性

IHCおよびISHの手法をみればわかる通り，物質の抽出と電気泳動，フィルターへの転写といった過程を除けばウエスタンブロッティング等で行っているものと同じである．フィルター上での反応を用いる手法に比べて組織上での反応を用いる手法が困難なのは，組織上に様々な余分なものが多量に混在しているのが原因で，背景染色との分離がより難しいという原因が考えられる．フィルター上での反応の際にも背景と目的のシグナルのコントラストが悪い場合があるが，電位泳動によって目的のもののあるべき場所がその分子量等によって予想がついている場合はその部分をシグナルとして認識できる．ところが組織上では，このようなことは困難である．

また，組織では目的の物質が必ずしも反応に適した状態で露出していないというのも問題点のひとつである．通常処理された組織標本は固定液による化学反応を経てきており，例えばホルマリン固定では，アミノ酸残基が架橋されて，抗原そのものが変化してしまうことや，試薬の浸透しやすさが低下することが知られている．これらに対処するためにタンパク分解酵素処理や，熱処理，マイクロウェーブ処理によって抗原の賦活化が行われている．また，標本上にハイブリダイゼーションが可能なmRNAが残存しているかの確認方法としてリボゾームRNAに対する染色を前もって行うことがある[22)]．

7．in situであることの意義

組織切片上で得られたある特定の抗原や核酸配列の情報のポイントは分布している場所が確認できることである．具体的には，組織切片のある部分のみに分布しているのか，全体に分布しているのか，また，細胞内のどの部分に分布しているのかがとらえられるということで，組織像が同時に確認できるものについては，そこに存在する多種の細胞についてそれぞれこれらの情報が得られる．in vitroの実験系では細胞を集団として扱い，その平均値が特性として理解されるので，細胞個々のばらつきに関する情報は得られないことになり，この点がin situの情報の重要な点と考えられる（図3）．外科的に切除された検体を扱う場合には，培養細胞とは異なり最初から様々な細胞が混在しており，例えば腫瘍組織には非腫瘍性の細胞も多数存在している．したがって，目的の蛋白，核酸の存在する細胞の種類と，細胞の極性との関連，血管など周囲の組織との関連など，組織の機能発現や病態の把握に有用な情報が得られる．ただし，そのような特徴を活用するには，観察する側の問題として組織形態の所見を理解し細胞の判別が可能である能力が必要となる．

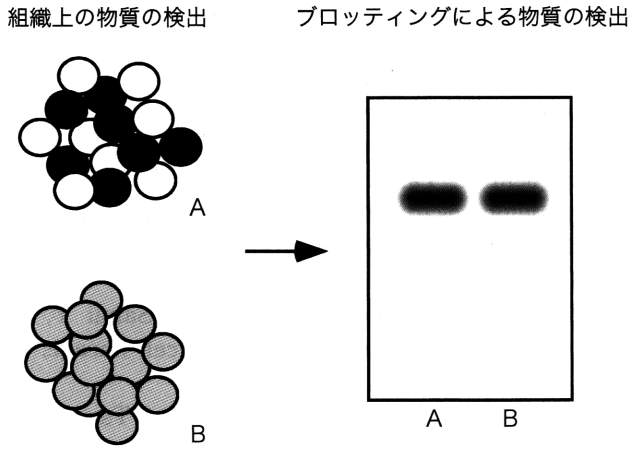

図3 in situによる情報とブロッティングによる情報の比較．細胞個々の状態はブロッティングでは反映されない．

おわりに

組織標本上の特定の物質の検出が発達し，目的に応じた検索が可能になったことは，細胞機能の解析や疾病治療に関連して非常に有用である．ただ，これらの検索に用いた標本から得られる情報は用途としても単一のものに限定され，標本全体から例えばヘマトキシリン・エオジン染色の標本のようなものから得られる多量の情報に置き換わるような性質のものではない．全体を見失うと細部情報も意義が無くなるのは何事にも言えることで，内容とは異型を理解しつつ適切な活用をすることが肝要であるといえる．Catalyzed Signal Amplification法などの様々な増感法，高分子ポリマーを用いた簡便・増感法など手法的な発展もみられてきており，目的や場面によって最適なものが選択されて行くことになると考えられる．

参考文献

1) Srivastava A, Tischler AS and Delellis RA: Endogenous biotin staining as an artifact of antigen retrieval with automated immunostaining. Endocr Pathol. Summer 15 (2): 175-178, 2004.
2) Guesdon JL, Ternynck T and Avrameas S: The use of avidin-biotin interaction in immunoenzymatic techniques. J Histochem Cytochem. Aug 27 (8): 1131-1139, 1979.
3) Hamblett KJ, Kegley BB, Hamlin DK, Chyan MK, Hyre DE, Press OW, Wilbur DS and Stayton PS: A streptavidin-biotin binding system that minimizes blocking by endogenous biotin. Bioconjug Chem. May-Jun 13 (3): 588-598, 2002.
4) Kennett RH: Hybridomas: a new dimension in biological analyses. In Vitro. Dec 17(12): 1036-1050, 1981.
5) Utsunomiya T, Yao T, Tamiya S and Tsuneyoshi M: Intracellular distribution of intermediate filaments in vimentin-positive gastric carcinomas: confocal laser scanning microscopy using formalin-fixed paraffin-embedded specimens. Pathol Res Pract. 198 (2): 69-76, 2002.
6) Shiratsuchi H, Oshiro Y, Saito T, Itakura E, Kinoshita Y, Tamiya S, Oda Y, Komiyama S and Tsuneyoshi M: Cytokeratin subunits of inclusion bodies in rhabdoid cells: immunohistochemical and clinicopathological study of malignant rhabdoid tumor and epithelioid sarcoma. Int J Surg Pathol. Jan 9 (1): 37-48, 2001.
7) Itakura E, Tamiya S, Morita K, Shiratsuchi H, Kinoshita Y, Oshiro Y, Oda Y, Ohta S, Furue M and Tsuneyoshi M: Subcellular distribution of cytokeratin and vimentin in malignant rhabdoid tumor: three-dimensional imaging with confocal laser scanning microscopy and double immunofluorescence. Mod Pathol. Sep 14 (9): 854-861, 2001.
8) Oda Y, Tamiya S, Oshiro Y, Hachitanda Y, Kinukawa N, Iwamoto Y and Tsuneyoshi M: Reassessment

and clinicopathological prognostic factors of malignant fibrous histiocytoma of soft parts. Pathol Int. Sep 52 (9): 595-606, 2002.

9] Watanabe T, Oda Y, Tamiya S, Masuda K and Tsuneyoshi M: Malignant peripheral nerve sheath tumour arising within neurofibroma. An immunohistochemical analysis in the comparison between benign and malignant components. J Clin Pathol. Aug 54(8): 631-636, 2001.

10) Oda Y, Miyajima K, Kawaguchi K, Tamiya S, Oshiro Y, Hachitanda Y, Oya M, Iwamoto Y and Tsuneyoshi M: Pleomorphic leiomyosarcoma: clinicopathologic and immunohistochemical study with special emphasis on its distinction from ordinary leiomyosarcoma and malignant fibrous histiocytoma. Am J Surg Pathol. Aug 25 (8): 1030-1038, 2001.

11) Kogawa K, Nagafuchi S, Katsuta H, Kudoh J, Tamiya S, Sakai Y, Shimizu N and Harada M: Expression of AIRE gene in peripheral monocyte/dendritic cell lineage. Immunol Lett. Mar 1 80 (3): 195-198, 2002.

12) Watanabe T, Oda Y, Tamiya S, Kinukawa N, Masuda K and Tsuneyoshi M: Malignant peripheral nerve sheath tumours: high Ki 67 labelling index is the significant prognostic indicator. Histopathology. Aug 39 (2): 187-197, 2001.

13) Karamitopoulou E, Perentes E, Diamantis I and Maraziotis T: Ki-67 immunoreactivity in human central nervous system tumors: a study with MIB 1 monoclonal antibody on archival material. Acta Neuropathol (Berl). 87 (1): 47-54, 1994.

14] Shinokuma A, Hirakawa N, Tamiya S, Oda Y, Komiyama S, Tsuneyoshi M: Evaluation of Epstein-Barr virus infection in sinonasal small round cell tumors. J Cancer Res Clin Oncol. Jan 126 (1): 12-18, 2000.

15) Tamiya S, Ueki T, Tsuneyoshi M. Expressions of basic fibroblast growth factor and fibroblast growth factor receptor mRNA in soft tissue tumors by in situ hybridization. Mod Pathol. Jun 11 (6): 533-536, 1998.

16) Ueki T, Koji T, Tamiya S, Nakane PK and Tsuneyoshi M: Expression of basic fibroblast growth factor and fibroblast growth factor receptor in advanced gastric carcinoma. J Pathol. Dec 177 (4): 353-361, 1995.

17) Ross JS, Fletcher JA, Bloom KJ, Linette GP, Stec J, Clark E, Ayers M, Symmans WF, Pusztai L and Hortobagyi GN: HER-2/neu testing in breast cancer. Am J Clin Pathol. 2003 Dec; 120 Suppl: S 53-71.

18) Finn RS and Slamon DJ: Monoclonal antibody therapy for breast cancer: herceptin. Cancer Chemother Biol Response Modif. 21: 223-233, 2003.

19) Bhattacharjee J, Nunes Cardozo B, Kamphuis W, Kamermans M and Vrensen GF: Pseudo-immunolabelling with the avidin-biotin-peroxidase complex (ABC) due to the presence of endogenous biotin in retinal Muller cells of goldfish and salamander. J Neurosci Methods. Nov 7 77 (1): 75-82, 1997.

20) Lu CS, Kashima K, Daa T, Yokoyama S, Yanagisawa S and Nakayama I: Immunohistochemical study of the distribution of endogenous biotin and biotin-binding enzymes in ductal structures of salivary gland tumours. J Oral Pathol Med. Oct 29 (9): 445-451, 2000.

21) Wood GS, Warnke R. Suppression of endogenous avidin-binding activity in tissues and its relevance to biotin-avidin detection systems. J Histochem Cytochem. Oct 29 (10): 1196-1204, 1981.

22) Yoshii A, Koji T, Ohsawa N, Nakane PK. In situ localization of ribosomal RNAs is a reliable reference for hybridizable RNA in tissue sections. J Histochem Cytochem. Mar 43 (3): 321-327, 1995.

（参考文献のうち，数字がゴシック体で表示されているものについては，著者により重要なものと指定された分です.）