九州大学学術情報リポジトリ
Kyushu University Institutional Repository

循環器領域における次世代非侵襲性医療の開発

下川, 宏明
九州大学大学院医学研究院循環器内科学

https://doi.org/10.15017/19294

出版情報：福岡醫學雜誌. 96 (6), pp.278-280, 2005-06-25. 福岡医学会
バージョン：
権利関係：

循環器領域における次世代非侵襲性医療の開発

九州大学大学院医学研究院循環器内科学

下　川　宏　明

はじめに

医療技術の進歩に伴い，循環器領域においても，冠動脈インターベンション，冠動脈バイパス術，心臓移植等の先進医療の発達はめざましいものがある．しかし一方で，21世紀は高齢者の世紀とも言われるように，日常診療において高齢者の占める割合は急速に増加しつつあり，上記のような侵襲度の高い医療の恩恵に与れない患者は，今後もますます増加の一途をたどると考えられる．我々は，患者の負担が極めて小さく，かつ高い治療効果・診断結果が期待できる非侵襲性医療技術を開発しているので概説する．

1．低出力体外式衝撃波による重症虚血性心疾患の治療

虚血性心疾患に対する治療戦略は，現時点では，薬物治療・冠動脈インターベンション・外科的治療の3つが大きな柱であるが，冠動脈病変の重症度，合併症，年齢等の要因によっては，従来の治療法では十分な治療効果を得ることが困難な重症例が増加しつつある．そこで我々は，非侵襲性の治療を開発すべく，体外式衝撃波療法に着目した．同治療法は，尿管結石などで用いられる衝撃波破砕治療に比較して，その約10%という非常に低出力の衝撃波を用い，心電図及び心エコーガイド下にて体外から虚血心筋に衝撃波を非侵襲性に照射・治療することが特徴である[1]．これにより，慢性虚血心筋局所において，血管新生因子であるVEGFやその受容体であるFlt-1の発現増加とそれに伴う毛細血管数の増加，局所心筋血流量の増加，局所壁運動の改善が惹起されること，副作用は認められないこと，などをブタ慢性心筋虚血モデルにおいて既に確認している[1]．

この結果を踏まえ，倫理委員会の承認を得て，従来の治療法が適応にならない重症狭心症患者に対して，同治療法の臨床試験を開始している．0・1・3ケ月の時点で衝撃波治療を行い，各治療時点で冠動脈造影，左室造影，心筋シンチグラム，心エコー等を施行した．その結果，6ケ月後の時点で，治療を行ったほぼ全ての患者（n＝9）において，有意に自覚症状（CCS class，2.7±0.2 to 1.8±0.2，P<0.01），ニトログリセリン使用量（from 5.4±2.5 to 0.3±0.3/week，P<0.05），およびタリウム心筋シンチで評価した虚血心筋の血流の改善（severity score，25.2±7.2%　改善，P<0.05；extent score，23.3±9.0% 改善，P＝0.07）を認め，その効果は少なくとも1年間は持続した[2]．顕著な症例においては，前壁中隔・側壁領域の広範な虚血が，段階的な治療で順次改善し，自覚症状もCCS Class III→Iに至るまでの著明な改善を得た（図1）．また，衝撃波治療に伴う不整脈・心筋傷害・気胸等の重篤な副作用は認めていない[2]．現在，我々は，心筋梗塞後の左室リモデリング[3]や閉塞性動脈硬化症[4)5)]に対する同療法の有効性を動物モデルで検討中であり，有望な結果が得られつつある．本治療法の最大の利点は，その非侵襲性にある．今後基礎・臨床研究を継続し，本治療法のより幅広い適応を検討していく予定である．

2．ナノ医療

近年のナノテクノロジーの進歩により，特にドラッグデリバリーの領域において，組織選択性を有した薬剤の送達が可能となった．我々は，特に動脈硬化病変に対する非侵襲性の診断・治療技術を開発している．

（1）ナノ診断

動脈硬化病変の早期診断，特に不安定化プラー

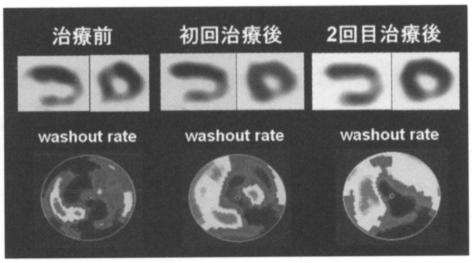

図1　低出力体外衝撃波を用いた重症狭心症に対する非侵襲性治療効果
心筋虚血領域が広かったために，初回は前壁中隔のみに照射したところ，同部の血流のみが改善し，2回目に側壁に対して照射を行ったところ，同部の血流のみが改善した．

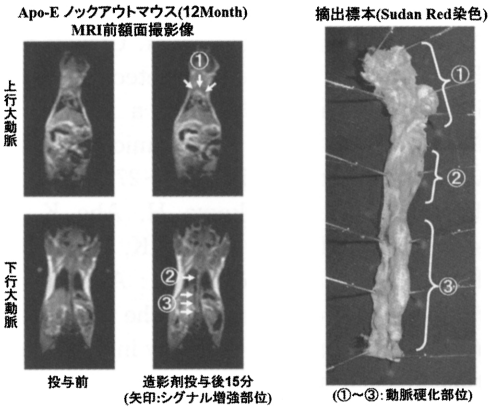

図 2 機能化造影剤による動脈硬化プラークの検出
血管透過性亢進部位に選択的集積性を有する新規の MRI 用機能化造影剤は，ApoE 欠損マウスの動脈硬化プラークを検出した．

クの検出は，冠動脈疾患において重要である．不安定化プラークの周辺では，プラーク破綻に伴い，血栓付着，炎症細胞の浸潤が起きており，血管透過性の亢進が生じている．我々は，従来血管透過性亢進部位の検出のために用いられてきた Evans-Blue 色素に着目し，片山研究室(九大工学研究院）との共同研究により，Evans-Blue 色素の骨格にガドリニウムを付加した MRI 用機能化造影剤を設計・作製した．ブタ下行大動脈を摘出し内皮擦過剝離を行い，同部位の造影剤による MRI 増強効果を確認した[6]．また，ラット頚動脈バルーン傷害モデルにおいても，傷害部位での MRI 強度の亢進が認められ，生体内での有用性も示唆された[7]．現在，我々は，自然発症動脈硬化モデルである ApoE 欠損マウスを用いて，同造影剤の動脈硬化プラーク検出効果を検討しており，良好な結果を得ている(図 2)．本造影剤により，より早期の不安定動脈硬化病変の検出が可能となることが期待される．

(2) ナノ治療

動脈硬化病変に対する治療戦略のうち，冠動脈形成術後の再狭窄予防に対しては薬剤溶出性ステントが現在最も有効な方法である．しかし，バルーニングに伴う血管病変の予防に関しては，現在も有効な治療法がないのが現状である．我々は，抗腫瘍薬の分野で開発された NK911(ドキソルビシン含有ナノカプセル）に着目した．同薬は溶解後水中で直径約 40 nm のミセルを形成する．このミセルは，血管透過性亢進部位に対する選択的集積性を有している．血管形成後の血管局所は，一定期間血管透過性が亢進しており，同薬が高い集積性を示すことが期待された．そこで，ラットの頚動脈バルーン傷害モデルにおいて，傷害後経静脈的に NK 911 を投与した結果，4 週間後の血管病変形成が高度に抑制され(図 3)，さらに傷害血管局所でのドキソルビシンの高い集積も確認された[8]．

また，我々は，片山研究室との共同研究において，Rho-kinase 応答型のナノ粒子を開発した．同ミセルは，Rho-kinase の基質を付加した認識ドメインと，DNA を搭載したプラスミドドメインから成っており，Rho-kinase により認識ドメインがリン酸化を受ける結果，プラスミドから特定の搭載 DNA が放出される．Rho-kinase は，動脈硬化[9]，冠動脈スパスム[10]，血管傷害[11]，肺高血圧症[12] など幅広い循環器疾患領域において重要な治療標的分子であることを我々は明らかにしてきた[13)14]．Rho-kinase 応答型ナノミセルにより，上記疾患群に対する新たな非侵襲的な診断・治療戦略が開発されることが期待される．

おわりに

循環器領域における非侵襲性の先端医療技術として，我々が開発している体外式衝撃波治療，ナノ医療（診断・治療）について述べた．今後一層

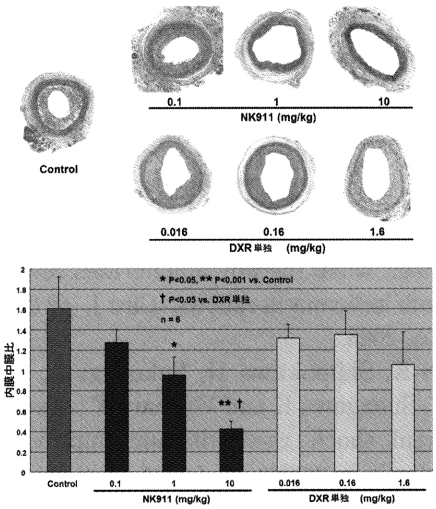

図 3 ナノカプセルを用いた血管傷害後の再狭窄予防
ドキソルビシン含有ナノカプセルである NK 911 は，ラット頚動脈のバルーン傷害後，静注するだけで，その後の再狭窄病変の形成を著明に抑制した（文献 8 より改変引用）．

の高齢化を迎えるにあたり，こうした非侵襲性医療の必要性はますます高まるものと思われる．

謝　辞

本稿で概説した一連の先端医療開発研究に協力していただいた九大工学研究院片山佳樹教授，九大医学研究院松田武久教授，心臓外科および第2外科血管外科グループの先生，および循環器内科教室諸兄に深謝いたします．

本研究は，文科省科研費(13557068)，厚労省科研費（H 15-再生-004)，医薬品医療機器総合機構(02-3)，戦略的研究推進事業(CREST)，九大P&P(代表，医学研究院岩本幸英教授)の補助により実施した．

参　考　文　献

1) Nishida T, Shimokawa H, Oi K, Tatewaki H, Uwatoku T, Abe K, Matsumoto Y, Kajihara Y, Eto M, Matsuda T, Yasui H, Takeshita A and Sunagawa K: Extracorporeal cardiac shock wave therapy markedly ameliorates ischemia-induced myocardial dysfunction in pigs in vivo. Circulation. 110: 3055-3061, 2004.

2) Fukumoto Y, Ito A, Tanaka H, Kishi T and Shimokawa H: Extracorporeal cardiac shock wave therapy ameliorates myocardial ischemia in patients with severe coronary artery disease. Circulation. 110 (Suppl III): III-464, 2004.

3) Uwatoku T, Shimokawa H and Sunagawa: Extracorporeal cardiac shock wave therapy suppresses left ventricular remodeling after myocardial infarction in pigs. 69 (Suppl 1): 204, 2005.

4) Oi K, Shimokawa H, Uwatoku T, Abe K, Hizume T and Sunagawa K: Extracorporeal shock wave therapy ameliorates severe hindlimb ischemia in rabbits. Circ J. 69 (Suppl 1): 105, 2005.

5) Oi K, Shimokawa H, Fukunaga R, Onohara T, Sunagawa K and Maehara Y: Extracorpopreal shock wave therapy improves blood flow in a rabbit model of mild hindlimb ischemia. Circ J. 69 (Suppl 1): 169, 2005.

6) Yamamoto T, Ikuta K, Oi K, Abe K, Uwatoku T, Murata M, Shigetani N, Yoshimitsu K, Shimokawa H and Katayama Y: First functionalized MRI contrast agent recognizing vascular lesions. Anal. Sci. 20: 5-7, 2004.

7) Yamamoto T, Ikuta K, Oi K, Abe K, Uwatoku T, Hyodo F, Murata M, Shigetani N, Yoshimitsu K, Shimokawa H, Utsumi H and Katayama Y: In vivo MR detection of vascular endothelial injury using a new class of MRI contrast agent. Bioorganic & Medicinal Chemistry Letters. 14: 2787-2790, 2004.

8) Uwatoku T, Shimokawa H, Abe K, Matsumoto Y, Hattori T, Oi K, Matsuda T, Kataoka K and Takeshita A: Application of nanoparticle technology for the prevention of restenosis after balloon injury in rats. Circulation Res. 92: 62e-69, 2003.

9) Miyata K, Shimokawa H, Kandabashi T, Higo T, Morishige K, Eto Y, Egashira K, Kaibuchi K and Takeshita A: Rho-kinase is involved in macrophage-mediated formation of coronary vascular lesions in pigs in vivo. Arterioscler Thromb Vasc Biol. 20: 2351-2358, 2000.

10) Kandabashi T, Shimokawa H, Miyata K, Kunihiro I, Kawano Y, Fukata Y, Higo T, Egashira K, Takahashi S, Kaibuchi K, Takeshita A. Inhibition of myosin phosphatase by upregulated Rho-kinase plays a key role for coronary artery spasm in a porcine model with interleukin-1?. Circulation. 101: 1319-1323, 2000.

11) Matsumoto Y, Uwatoku T, Abe K, Oi K, Hattori T, Morishige K, Eto Y, Fukumoto Y, Nakamura K, Shibata Y, Matsuda T, Takeshita A and Shimokawa H: Long-term inhibition of Rho-kinase suppresses neointimal formation after stent implantation in porcine coronary arteries —Involvement of multiple mechanisms— Arterioscler Thromb Vasc Biol. 24: 181-186, 2004.

12) Abe K, Shimokawa H, Morikawa K, Uwatoku T, Oi K, Matsumoto Y, Hattori T, Nakashima Y, Sueishi K and Takeshita A: Long-term treatment with a Rho-kinase inhibitor improves monocrotaline-induced fatal pulmonary hypertension in rats. Circ Res. 94: 385-393, 2004.

13) Shimokawa H: Rho-kinase as a novel therapeutic target in treatment of cardiovascular diseases. 39: 319-327, 2002.

14) Shimokawa H and Takeshita A: Rho-kinase is an important therapeutic target in cardiovascular medicine. Arterioscler Thromb Vasc Biol., in press (2005).