九州大学学術情報リポジトリ
Kyushu University Institutional Repository

Three dimensional analysis of temporomandibular joint and Fossa-Condyle Interspaces in patients with mandibular asymmetry

遠藤, みずき
Faculty of Dental Science, Kyushu University

https://doi.org/10.15017/18400

出版情報：九州大学, 2009, 博士（歯学）, 課程博士
バージョン：
権利関係：

下顎側方偏位を伴う顎変形症患者における顎関節形態および顎関節隙の三次元的分析

遠藤　みずき

九州大学大学院歯学府歯学専攻

口腔保健推進学講座咬合再建制御学分野

（指導　：　高橋　一郎　教授）

目　次

要　旨　　・・・・　1

諸　言　　・・・・　2

第Ⅰ章　下顎側方偏位症例における顎関節形態の三次元的分析　　・・・・　4

資料と方法　　・・・・　4

1)　資料

2)　方法

1.　顎顔面骨格 3D-CT 像の構築

2.　基準座標系の設定

3.　下顎窩および下顎骨の計測

4.　下顎窩および下顎頭表面積の計測

5.　計測の再現性

6.　統計処理

結果　　・・・・ 11

1)　再現性について

2)　頭蓋に対する下顎窩および下顎頭の位置

3)　下顎窩および下顎頭の形態

4)　下顎窩および下顎頭の表面積

考察　　・・・・ 15

小括　　・・・・ 20

第Ⅱ章　下顎側方偏位症例における顎関節隙の三次元的解析　　・・・・ 21

資料と方法　　・・・・ 21

1)　資料

2)　方法

1.　3D-CT 像の構築に適した CT 閾値の検討

2.　精度検証モデルの 3D-CT の像構築

3.　最短距離の計測

4.　球デジタル画像を用いた理論値の計測
5.　計測値と理論値の比較
6.　顎関節隙の計測
7.　統計処理
結果 ････ 26
1)　最適な CT 閾値の検討
2)　計測値と理論値の誤差
3)　顎関節隙の比較
考察 ････ 30
小括 ････ 34

総 括 ････ 35

謝 辞 ････ 36

参 考 文 献 ････ 37

要　旨

顎顔面非対称を有する顎変形症患者においては、その非対称が顎関節にまで及び、下顎頭の形態異常や顎関節症状が高率に発現することが報告されている。また、下顎側方偏位症例では、下顎滑走運動時の動態に非対称を示すことも報告されている。従来、二次元的な X 線写真や CT 断層画像を用いた顎関節部形態の研究は行われているものの、下顎窩と下顎頭の形態、およびその位置関係を三次元的に詳細に調査した研究はない。そこで本研究では、顎変形症患者における下顎側方偏位と顎関節形態および顎関節隙の関連について検討することを目的として三次元的形態計測を行った。顎顔面骨格の 3D-CT 像から、頭蓋に対する顎関節の位置、大きさ、形態、角度、表面積、および顎関節隙を求め、偏位側と非偏位側について比較検討を行い、以下の結果を得た。

下顎頭内外径および下顎頚部の高さは、非偏位側に比べ偏位側において有意に小さい値を示した。下顎窩および下顎頭表面積についても偏位側で有意に小さい値を示し、特に前方内側の領域においてその傾向が強く認められた。また、顎関節隙については、偏位側顎関節の後方外側に下顎頭と下顎窩間の距離が狭い領域が多く認められた。

以上の所見より、下顎側方偏位症例では顎関節形態および顎関節隙に非対称が認められ、特に顎関節の前方内側および後方外側において顕著であることが示唆された。

緒　言

顎顔面骨格の非対称は、左右顎顔面骨格構造の不均衡な成長により引き起こされる。下顎骨変形の発現には、咬合異常などの咬合要因[1-3]、力学的に不均衡な咀嚼筋群[4-6]、下顎骨に対する外力[7]、関節円板の位置[8,9]などが関与している可能性が報告されている。すなわち、これら複数の因子が複雑に関与することにより、下顎骨の成長過程における下顎頭軟骨に対する力学的な不均衡が、下顎骨の変形に何らかの影響を及ぼしているものと考えられる。極めて重度の下顎非対称を有する顎変形症患者においては、その非対称が顎関節にまで及ぶことが多く[10-12]、高い頻度で顎関節症状が発現し[13-15]、変形性顎関節症などの形態的変化を呈することが報告されている[16-18]。顎運動機能に関しても、左右の非対称性が報告されており[19-21]、下顎側方偏位と顎関節形態に関連性があることが示唆されている。

一方、顎矯正手術の適応とされる下顎偏位症例ではその非対称性が治療上の問題となるが、安定した予後をもたらす上で、非対称症例の左右の顎関節形態の特徴について、治療開始前に詳細な検討を加えることは重要な課題であると考えられる。従来、下顎側方偏位と顎関節形態の関連性を調査する研究が行われてきたが[10-12,15,19,22-27]、その多くは二次元的なX線写真画像を用いたものであるため、顎関節の三次元的に複雑な構造を十分に評価できないといった問題がある。特に、下顎窩と下顎頭で構成される顎関節隙については統一した見解が得られておらず、

その関係は未だ明らかになっていない。

近年、連続的にらせん状の薄いスライス間隔や短いスキャン時間で撮影できる高速らせんCT(Spiral/helical Computed Tomography)が著しく進歩したことで、外部から直視できない顎関節部の解剖学的構造を高い精度で可視化することが可能になってきた。また、断層データより三次元的に再構築した画像（以下、3D-CT 像） は、顎関節を下顎窩と下顎頭に分割してさまざまな角度から観察することができ、その相互関係を三次元的かつ同時に分析することが可能であるといった利点がある。そこで本研究においては、下顎側方偏位を伴う顎変形症患者における下顎側方偏位と顎関節形態、および顎関節隙の関連性を明らかにするため、これらが下顎側方偏位と関連があると仮説を立て、3D-CT 像を用いて比較・検討を行った。

第Ⅰ章　　下顎側方偏位症例における顎関節形態の三次元的分析

資料と方法

1)　資料

九州大学病院矯正歯科を受診した顎変形症患者のうち、外科的矯正治療が必要であると診断された下顎側方偏位症の日本人成人女性 20 名(15 歳～38 歳、平均 24.6 歳)を対象とした。なおオトガイの偏位が 4 ㎜以上である場合を側方偏位と診断した。

上顎に明らかな変形が認められるもの、下顎頭に明らかな骨吸収像が認められるもの、中心位と中心咬合位にずれが認められる者は除外した。なお、本研究において Menton の偏位は 4～15 ㎜(平均 7.9 ㎜)であった。

2)　方法

1.　顎顔面骨格 3D-CT 像の構築

CT 撮像は本大学付属病院の CT 撮像装置 Aquilion（東芝メディカル社、東京）を用い、撮像条件は、管電圧 120kV、管電流 100mA、Field of view 230 ㎜、スライス厚 1 ㎜で、撮像範囲は頭頂からオトガイ部までとした。なお、九州大学歯学研究院倫理委員会の許可のもと、撮像に同意を得られた患者に対して CT 撮像を行った。レーザー光を縦軸は顔面正面に、横軸は左右耳珠点と顔面上の左側眼窩点を結ぶ平面に照射し、頭位を設定した。咬合は咬頭嵌合位、口唇は緊張しない程度に閉じた状態で撮像した。撮像後、得られた CT データはオンラインでワークステーション（OCTANE、シリコングラフィック（株）、東京）に転送し、3.5 型光磁気ディスク（日立マクセル（株）、東京）に出力後、オフラインで当講座所有のパーソナルコンピューター（DELL Precision 670、デルコンピューター（株）、神奈川）に取り込んだ。得られた CT 断層データから、三次元画像ボリュームレンダリングソフトウエア（VGStudio MAX 1.2、日本ビジュアルサイエンス、東京）を用いて閾値処理を行った後、頭蓋骨および下顎骨領域を抽出し、3D-CT 像を再構築した。

2.　基準座標系の設定

得られた三次元画像データはSTL(Stereolithographic)形式に変換した後、画像解析ソフト(3-D Rugle for STL、メディックエンジニアリング社、京都)に転送し、基準座標系の設定を行った。座標系は顎顔面骨格 3D-CT 像上の左右骨外耳道上縁点(Po)と左右眼窩下縁最下点(Or)を使用し、左右の Po と左右の Or の中点で決定される平面をフランクフルト(FH)平面、FH 平面に垂直で左右の Po を通る平面を前頭面、FH 平面と前頭面に垂直で左右の Or の中点を通る平面を矢状面と設定した(図1)。そして、この基準座標系に合わせて顎顔面骨格 3D-CT 像の位置合わせを行った。

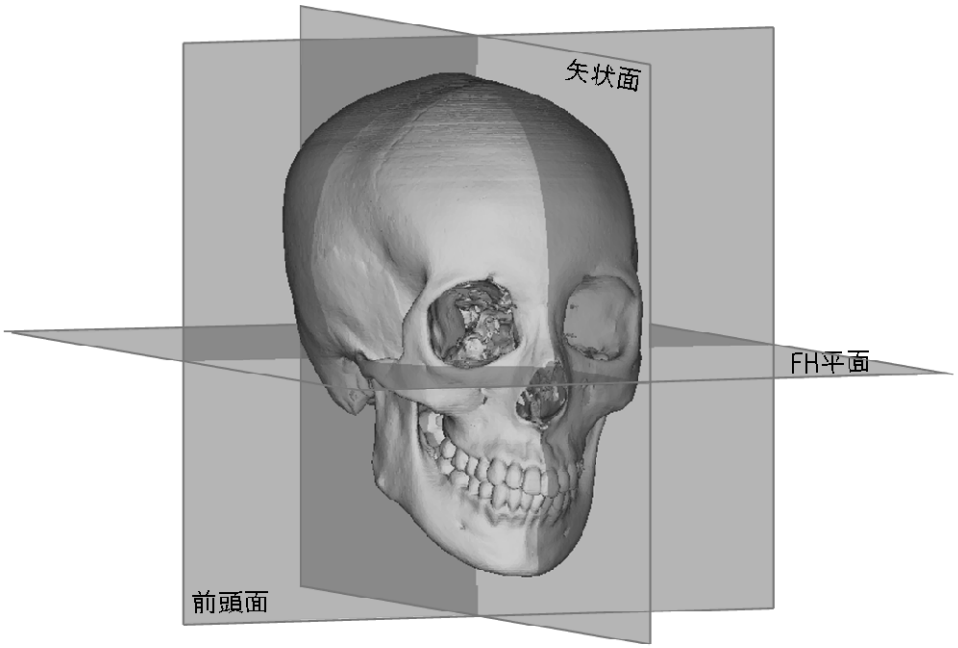

図 1. 設定した基準座標系

3.　下顎窩および下顎骨の計測（図 2-4）

三次元画像解析ソフトを使用し、下顎窩および下顎骨上に設定した解剖学的特徴点を用いて、頭蓋に対する位置、距離、および角度に関する計測を行った。

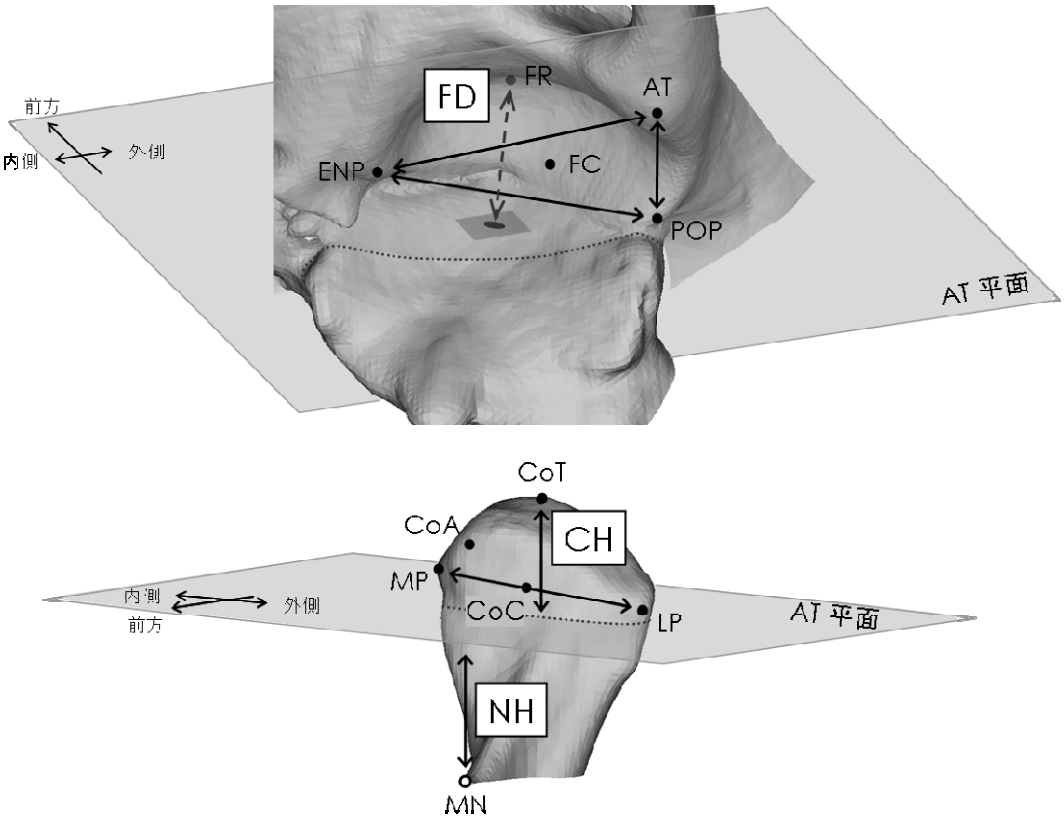

【下顎窩計測点】

AT　：関節結節の最下点
ENP　：関節内結節の最下点
POP　：関節後結節の最下点
FR　：下顎窩の最深点
FC　：AT, ENP, POPの重心点

【下顎骨計測点】

MP　：下顎頭内側極
LP　：下顎頭外側極
CoT　：下顎頭の最上方点
CoA　：FH平面上でMP-LPに平行な直線と下顎頭前縁の交点
CoP　：FH平面上でMP-LPに平行な直線と下顎頭後縁の交点
CoC　：MP-LPの中点
MN　：下顎切痕の最下点
ML　：下顎小舌の最上方点
MR　：下顎枝最後方点

【下顎窩計測項目】

下顎窩中心点　：FC座標値
前下顎窩幅　：AT-ENPの距離
後下顎窩幅　：POP-ENPの距離
下顎窩長さ　：AT-POPの距離
下顎窩深さ (FD)　：FRからAT平面までの垂直距離

【下顎骨計測項目】

下顎頭中心点　：CoC座標値
下顎頭幅　：MP-LPの距離
下顎頭長さ (CL)　：MP-LPに平行でCoAおよびCoPを通る直線間の距離
下顎頭高さ (CH)　：CoTからAT平面までの垂直距離
下顎頸高さ (NH)　：AT平面からMNまでの垂直距離

図 2. 解剖学的特徴点および計測項目

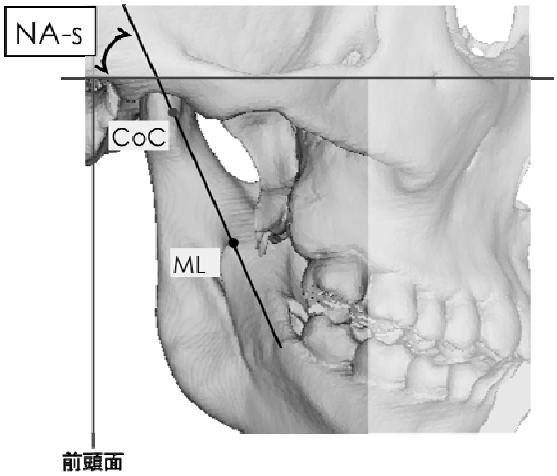

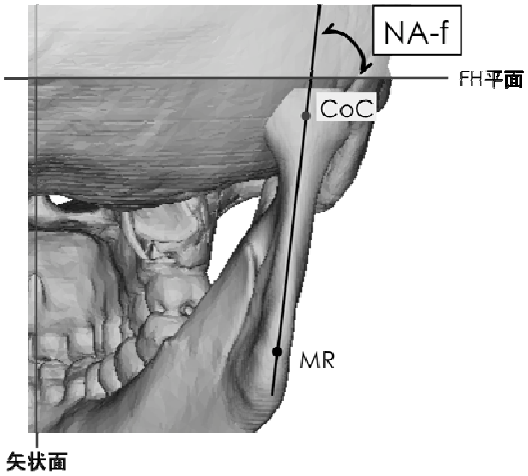

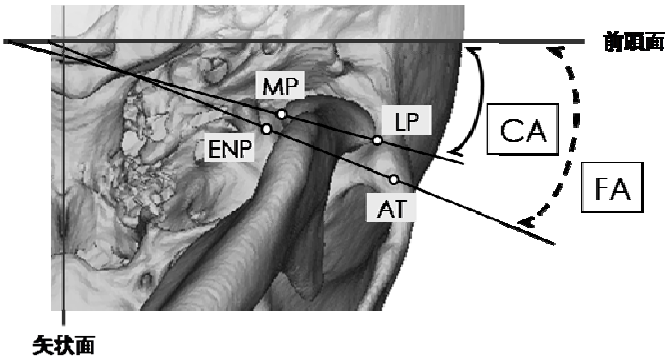

【角度計測項目】

下顎窩角 (FA)　　：AT-ENPをFH平面に投影した直線と前頭面のなす角
下顎頭角 (CA)　　：MP-LPをFH平面に投影した直線と前頭面のなす角
下顎頬矢状角 (NA-s)：CoC-MLを矢状面に投影した直線とFH平面のなす角
下顎頬前頭角 (NA-f)：CoC-MRを前頭面に投影した直線とFH平面のなす角

図 3. 角度の計測項目

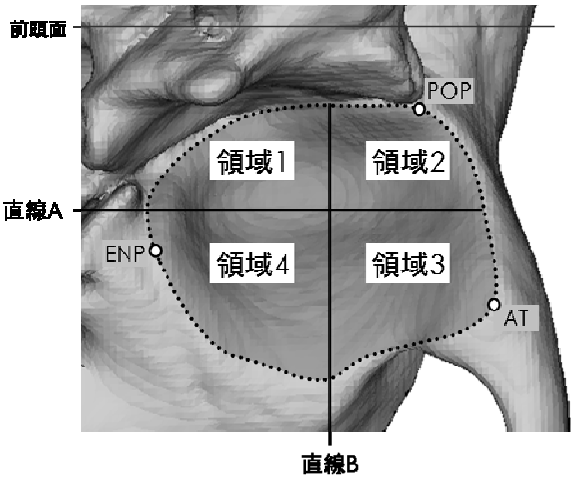

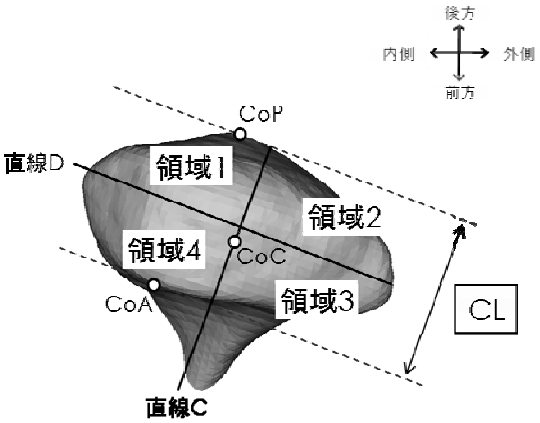

図 4. 表面積の計測における領域の区分

4.　下顎窩および下顎頭表面積の計測（図 4）

下顎窩の 3D-CT 像上で、関節結節最下点（AT）、下顎窩側方限界、関節後結節最下点（POP）、鼓室鱗裂、錐体鱗裂、関節内結節最下点（ENP）、関節隆起最下縁、および AT を結んだ線で囲まれる領域を下顎窩の表面積として算出した。また、下顎頭の 3D-CT 像上で、FH 平面に平行で AT を通る平面（AT 平面）より上方を下顎頭の表面積として算出した。

さらに、AT と POP の中点を通り前頭面に平行な直線 A と、AT と ENP の中点を通り直線 A に垂直な直線 B を用いて下顎窩を 4 分割した。また、下顎頭中心点（CoC）を通り、下顎頭内側極（MP）と下顎頭外側極(LP) を結んだ直線(MP-LP)に垂直な直線 C と、直線 C に垂直で下顎頭長さ（CL）を2等分する直線 D を用いて下顎頭を 4 分割した。分割した領域のうち、後方内側を領域 1、後方外側を領域 2、前方外側を領域 3、前方内側を領域 4 とし、各領域について表面積を算出した後、総表面積に占める領域の割合をそれぞれ算出した。

5.　計測の再現性

本研究の計測者 1 名が、一人の被験者のすべての計測項目について日を変えて 10 回計測し、その変動係数より再現性を検討した。

6.　統計処理

顎関節の位置、距離、角度、表面積計測における総表面積について、患者の偏位側、非偏位側の比較を paired t-test を用いて行った。なお、危険率 5%を有意性の判定基準とした。また表面積計測における各領域の表面積、および総表面積に占める各領域の割合について、偏位側と非偏位側の比較を Bonferroni の検定を用いて比較した。

結果

1)　再現性について（表 1）

変動係数は、座標値で 0.51～2.50%, 距離計測項目で 0.32～1.40%、角度計測項目で 0.25～2.27%、表面積計測で 0.24～3.66%であり、良好な再現性を示した。なお、Z 座標値、角度、下顎頭表面積の計測項目は再現性が低い傾向にあった。

表 1. 各計測項目の変動係数

			標準偏差	平均	CV(%)
下顎窩	中心点	X座標値	0.26	50.10	0.51
		Y座標値	0.16	14.92	1.09
		Z座標値	0.17	6.77	2.50
	前下顎窩幅 (mm)		0.12	25.70	0.45
	後下顎窩幅 (mm)		0.06	19.61	0.32
	長さ (mm)		0.09	18.87	0.45
	深さ (mm)		0.04	6.59	0.63
	下顎窩角 (°)		0.31	21.25	1.46
	表面積 (mm^2)	領域1	3.03	95.78	3.17
		領域2	0.99	98.51	1.00
		領域3	1.37	118.84	1.15
		領域4	3.25	97.79	3.33
		合計	4.43	410.96	1.08
下顎頭	中心点	X座標値	0.30	47.98	0.63
		Y座標値	0.15	15.28	0.97
		Z座標値	0.16	6.84	2.36
	幅 (mm)		0.10	18.13	0.54
	長さ (mm)		0.13	9.31	1.40
	高さ (mm)		0.03	5.83	0.48
	下顎頚高さ (mm)		0.03	7.83	0.42
	下顎頭角 (°)		0.60	26.49	2.27
	下顎頚矢状角 (°)		0.22	88.59	0.25
	下顎頚前頭角 (°)		0.42	56.78	0.73
	表面積 (mm^2)	領域1	1.76	57.68	3.05
		領域2	1.72	46.95	3.66
		領域3	0.63	58.80	1.08
		領域4	1.95	56.93	3.42
		合計	0.53	221.26	0.24

2)　頭蓋に対する下顎窩および下顎頭の位置（表 2）

下顎窩中心点（FC）および下顎頭中心点（CoC）の座標値について、偏位側と非偏位側の間に有意な差は認められなかった。

表 2. 頭蓋に対する位置の比較

		偏位側		非偏位側			
	座標値	平均値	標準偏差	平均値	標準偏差	P値	sig.
下顎窩中心点 (FC)	X	50.20	3.37	49.70	2.71	.645	NS
	Y	-5.98	1.27	-6.05	1.19	.821	NS
	Z	14.30	1.12	14.25	1.21	.734	NS
下顎頭中心点 (CoC)	X	49.62	3.36	49.61	3.02	.992	NS
	Y	-5.57	1.39	-5.59	1.99	.945	NS
	Z	14.08	1.40	14.36	1.50	.358	NS

NS: not significance

3)　下顎窩および下顎頭の形態（表 3）

下顎窩の距離および角度の全ての計測項目に有意差を認めなかった。下顎骨に関しては、下顎頭幅、下顎頚高さは偏位側で有意に小さく、下顎頚前頭角は偏位側で有意に大きかった。

表 3. 距離および角度計測の比較

		偏位側		非偏位側			
		平均値	標準偏差	平均値	標準偏差	P値	sig.
下顎窩	前下顎窩幅 (mm)	23.79	2.12	23.96	1.58	.615	NS
	後下顎窩幅 (mm)	17.67	1.25	17.25	1.79	.233	NS
	長さ (mm)	17.43	2.17	17.99	2.38	.105	NS
	深さ (mm)	9.90	1.83	10.40	1.50	.148	NS
	下顎窩角 (°)	23.14	4.56	22.07	5.15	.415	NS
下顎頭	幅 (mm)	18.64	2.09	19.64	1.31	.024	*
	長さ (mm)	9.25	1.41	9.51	1.05	.299	NS
	高さ (mm)	8.79	1.67	9.05	1.76	.470	NS
	下顎頚高さ (mm)	10.51	3.16	12.65	2.32	.003	**
	下顎頭角 (°)	12.06	7.38	10.99	6.18	.525	NS
	下顎頚矢状角 (°)	69.26	5.44	68.43	5.82	.344	NS
	下顎頚前頭角 (°)	86.64	5.84	79.39	5.04	.000	**

*: $p<0.05$, **: $p<0.01$, NS: not significance

4)　下顎窩および下顎頭の表面積の比較（表 4）

総表面積は、下顎窩、下顎頭ともに非偏位側に比べて偏位側が有意に小さい値を示し、特に領域 4 に有意差を認めた。総表面積に占める各領域について、偏位側と非偏位側の間に有為な差は認められなかった。

表 4. 表面積の比較

			偏位側		非偏位側			
		領域	平均値	標準偏差	平均値	標準偏差	P値	sig.
下顎窩	表面積 (mm^2)	1	105.98	33.03	107.75	29.08	.781	
		2	111.86	17.39	115.38	23.21	.474	
		3	141.36	21.00	149.65	24.05	.111	
		4	122.93	34.61	139.93	32.46	.010	#
		Total	482.13	75.50	512.70	74.15	.017	*
	割合 (%)	1	21.80	4.77	21.03	4.54	.451	
		2	23.35	2.78	22.50	3.46	.297	
		3	29.60	3.74	29.28	3.15	.688	
		4	25.26	4.21	27.19	4.05	.074	
		Total	100.00		100.00			
下顎頭	表面積 (mm^2)	1	66.65	14.31	69.22	15.12	.483	
		2	60.21	14.46	67.87	9.30	.032	
		3	84.70	21.84	91.24	18.89	.069	
		4	77.41	29.50	96.53	27.24	.010	#
		Total	288.96	71.59	324.85	50.12	.011	*
	割合 (%)	1	23.46	3.61	21.54	4.53	.037	
		2	20.97	2.37	21.14	3.03	.826	
		3	29.38	2.91	28.04	3.52	.152	
		4	26.20	4.58	29.28	4.68	.024	
		Total	100.00		100.00			

sig. ; 偏位側と非偏位側の比較, *: $p<0.05$, Bonferroniによる調整, # < 0.013

考察

顎変形症患者においては、顎関節症状の高い発現率が報告され[13-15]、中には重篤な変形性顎関節症を発現していることが明らかにされている[16-18、28、29]。したがって、これら顎変形症患者に対しては、適切な顎関節形態の検査を行うことが重要であると思われる。検査方法には、側方向、前後方向および軸方向撮影や頭部Ｘ線規格写真、パノラマＸ線撮影法などがあり、これらの単純撮影法が第一に選択されるが、さらに詳細な検査が必要な場合には、CT 検査や磁気共鳴撮影法(MRI)を用いた検査が追加されている。

近年、高速らせん CT が開発されたことにより、断層間隔の縮小、撮影時間の短縮、被曝線量の低減、空間分解能の向上が可能となり、複雑な構造である顎顔面部などの細やかな骨表面が解析できるようになった。さらに、コンピュータグラフィックスなどの画像処理技術が飛躍的に発達し、膨大なデータを高速に処理することで顎関節部の形態を三次元的に再構築することができるようになった。そのため、顎関節部の各種疾患に対してCT撮影の機会は増えつつあるが、Ｘ線被曝線量の問題から顎関節症を主訴とする患者に対する検査として第一選択にはなり得ない。しかし、外科的矯正治療を施行するにあたっては、手術に向けて形態的特徴を正確に把握するため CT を撮影することが多い。そこで、本研究においては、顎変形症患者における顎関節形態を調べることを目的とし、手術のために撮影した CT 画像をセグメンテーション（画像分割）して三次元

的な下顎窩および下顎頭形態を抽出することとした。これにより、従来二次元的に行われていた下顎窩と下顎頭の位置関係を三次元的に任意の方向から詳細に分析することができるようになった。

下顎窩は側頭骨の構成要素であり、下顎骨の一部である下顎頭は、下顎運動によってその位置を変化させる。したがって、顎関節構造は下顎窩や下顎頭の位置や形態の変化によってその形態を適応させていると考えられる。本研究結果において、3D-CT 像上に設定した下顎窩と下顎頭の中心点座標値に、偏位側と非偏位側で有意な差は認めなかった。これは、頭蓋に対して下顎窩および下顎頭は、偏位側と非偏位側でほぼ同じ位置にあることを示唆する。Liu ら [30] は成長期のラットを用い、偏位側の下顎窩は非偏位側に比べて小さく、その位置は後方・上方・外側に変化したと報告した。彼らの研究においては、下顎側方偏位症例では下顎窩の大きさと位置に非対称が引き起こされることを報告している。また、佐藤ら [19] や O'Bym ら [25] は、オトガイ下－頭頂 X 線規格写真を用いて下顎側方偏位症例における下顎頭の位置を評価し、頭蓋に対して偏位側の下顎頭が後方に位置することを示した。一方、本研究では、頭蓋に対する下顎窩の三次元的な位置を示す計測点としてAT、POP、ENP の重心点を用いた。その結果、下顎窩中心点の位置に偏位側と非偏位側で有意差は認められず、頭蓋に対する下顎窩の位置と下顎側方偏位の間に関連は認められなかった。加えて、本研究においては、下顎頭中心点の座標値に関して偏位側と非偏位側の間に有意差はなく、下顎側方偏位と下顎頭の位置にも関連は認められなかった。

過去の研究では左右の棘孔を基準線として二次元的な計測により評価を行ったのに対し、本研究では FH 平面を基準平面とし三次元座標値を用いて位置を比較した。本研究において異なる結果が得られたのは、顎顔面骨格の 3D-CT 像を用いた座標系設定法の違い、あるいは二次元的評価ではなく、三次元座標系の設定を行ったためであると考えられる。

下顎側方偏位と下顎窩形態の関連性については、偏位側の下顎窩においては前後径が小さいという報告[10、30]や、偏位側下顎窩の関節隆起後斜面が急傾斜であるという報告[10、12]などがあるが、本研究においては、下顎窩に関する距離および角度計測にその関連性は認めなかった。一方、下顎側方偏位と下顎頭形態の関連性についても、偏位側下顎頭の前後径が小さい[10、11、26]、内外径が小さい[11、12、26]、垂直高さが小さい[10]、表面積が小さい[11]など、非偏位側に比べ偏位側の下顎頭が小さいという報告が多くある[10-12、26]。本研究においては、下顎頭の内外径は偏位側で有意に小さかったが、前後径には差が認められなかった。この結果は、偏位側下顎頭の内外径および表面積は非偏位側より小さく、非偏位側とコントロール群のそれはほぼ同じ値を示したという Goto ら[11]の報告に一致する。また、Akahane ら[10]は、統計処理を行っていないものの、非偏位側下顎頭の垂直高さは対称群のそれと似た値を示したと報告している。過去の研究結果をふまえると、下顎頭の大きさは下顎側方偏位と関連があり、特に偏位側の下顎頭の大きさに影響を与えることが推察される。本研究において、下顎頚の垂直高さは偏位側で小さかったが、下顎頭高さには有意な差は認められなかった。これは、下顎側方偏位は関節突起の垂直高さと関連性を示す

ものの、下顎窩内に位置する下顎頭の高さは左右顎関節で差がないことを示唆する。加えて、本研究においては、三次元的な距離計測を行ったため、下顎枝の左右傾斜等による二次元投影画像上での歪みが除去された結果、このような差異が生じたものと考えられる。

さらに、顎関節の 3D-CT 像を用いることで、下顎窩と下顎頭の表面積をそれぞれ算出することができた。表面積を評価することにより、従来の距離および角度計測では難しい顎関節の大きさや形態の差を、より詳細に把握することが可能であった。本研究においては、下顎頭の表面積は偏位側で有意に小さかったが、これは下顎頭幅が偏位側で小さいという結果に関連があると考えられる。一方、下顎窩に関しては、距離および角度計測において有意な差は認められなかったが、表面積は偏位側で有意に小さかった。以上のことより、距離や角度計測では評価できない下顎窩の表面形状や形態が偏位側と非偏位側で異なることが示唆された。

さらに、顎関節の表面積を領域に区分して評価したところ、下顎窩、下顎頭ともに前方内側に有意差を認めた。顎関節部にかかる力学的な負荷は骨の形態を変化させる因子の一つであり、顎口腔機能を営む中で下顎窩と下顎頭は互いにその形態を適応させていると考えられる。下顎偏位症例においては下顎頭運動や習慣性咀嚼に非対称性が認められ [19-21]、関節隆起後斜面角に偏位側と非偏位側で差を認めた報告もある [10, 12]。本研究の結果に関して、下顎窩、下顎頭ともに表面積に差を認めた領域は関節隆起に相当する領域であり、過去の報告と同様の結果であった。以上より、下顎側方偏位症例においては下顎頭、下顎窩の形状に偏位側と非偏位側で差が

認められ、特に前方内側の形態と関連があることを示唆していると考えられた。

小括

下顎側方偏位を伴う顎変形症患者において、CT 断層データから顎顔面骨格の三次元画像を再構築し、下顎窩と下顎頭について三次元形態分析を行った。その結果を以下に示す。

1） 頭蓋に対する下顎窩および下顎頭の位置において、偏位側と非偏位側で差は認められなかった。

2） 下顎窩の距離および角度計測において、偏位側と非偏位側で差は認められなかった。

3） 下顎頭の距離および角度計測においては、下顎頭幅および下顎頚高さが非偏位側に比べ偏位側で有意に小さく、下顎頚前頭角は偏位側で有意に大きかった。

4） 表面積に関する計測において、下顎窩、下顎頭ともに非偏位側に比べ偏位側が有意に小さかった。領域を分割して比較したところ、下顎窩、下顎頭ともに領域 4 に差が認められ、下顎側方偏位と顎関節前方内側の形態との関連性が示唆された。

第Ⅱ章　下顎側方偏位症例における顎関節隙の三次元的解析

資料と方法

1)　資料

九州大学病院矯正歯科を受診した顎変形症患者のうち、外科的矯正治療が必要であると診断された下顎側方偏位症のうち、第Ⅰ章で用いた顎変形症患者女性20名(15歳～38歳、平均24.6歳)を対象とした。

2)　方法

1.　3D-CT 像の構築に適した CT 閾値の検討（図 1）

本検証を行うに際し、既知の CT 値をもつ物質のうち、下顎頭皮質骨に近い値をもつテフロン@（CT 値：1098H.U.）を選択した。直径 12.7 ㎜のテフロン真球をアクリル板の上に設置し、水中に浸した状態で、第Ⅰ章と同様な条件（管電圧 120kV、管電流 100mA、Field of view 230 ㎜、スライス厚 1 ㎜）にてCT撮像を行った。得られた CT データに関しては、三次元ボリュームレンダリングソフトウエアを用いて第Ⅰ章と同じ手順で処理を行った。そして、異なる CT 閾値で球の 3D-CT 像を再構築し、患者の寝台テーブル移動方向（体軸方向）をＺ軸、Ｚ軸に直交し患者の左右に相当する方向をＸ軸、Ｚ軸に直交し患者の前後に相当する方向をＹ軸として、球 3D-CT 像のＸ軸、Ｙ

軸および Z 軸方向の長さが真球の直径(12.7 ㎜)に近似する CT 閾値を求めた。

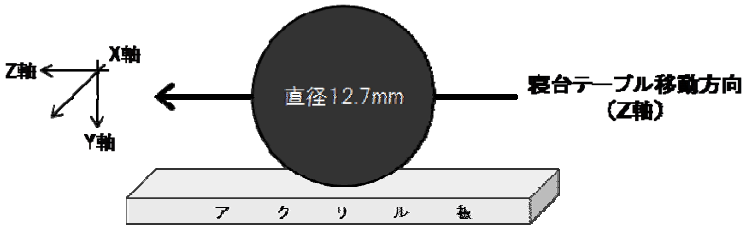

図 1. テフロン真球の撮像

2.　精度検証モデルの 3D-CT 像の構築（図 2）

アクリル板の上にテフロン真球 2 個(球 A、球 B)を接触させた状態に設置し、水中に浸して CT 撮像を行った。なお、本検証は顎関節隙を評価することを目的としているため、真球は患者の寝台テーブルの移動方向(Z 軸)に対して直列に設置した。得られた CT データを第 I 章と同手順でパーソナルコンピューターに取り込み、上記 1 で求めた CT 閾値を用いて三次元画像を再構築した。

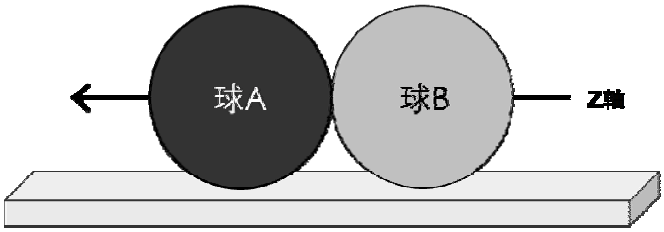

図 2. テフロン真球を用いた精度検証モデルの撮像

3.　最短距離の計測 （図 3）

得られたデータは STL(Stereolithographic)形式に変換した後、三次元画像解析ソフト（3-D Rugle5 メディックエンジニアリング社　京都）に入力し、球 A から球 B への最短距離（以下、面間距離）を計測した。得られた計測結果は球面上に段階分けして色表示した（0-1 ㎜：青系色、1-2 ㎜：緑系色、2-3 ㎜：黄系色、3-4 ㎜：赤系色、4 ㎜以上：桃色）。そして、各色が球面上に占める面積（累積）を算出し、これを計測値とした。なお、面間距離 0-1 ㎜、0-2 ㎜、0-3 ㎜、0-4 ㎜の 4 段階を設定し評価した。

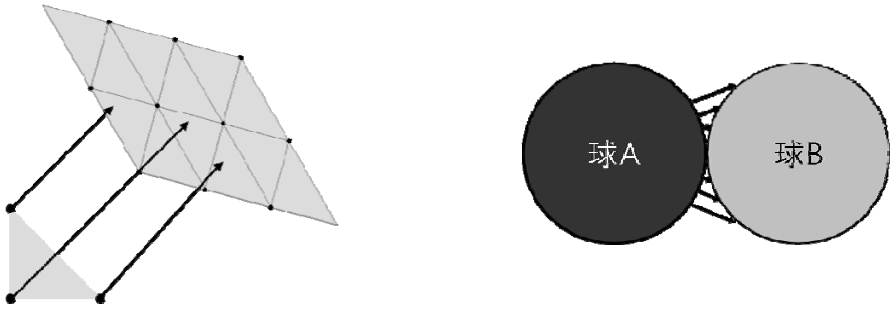

図 3. 最短距離の計測

（左図：ポリゴン頂点から球表面への最短距離の計測、右図：面間距離の計測）

4.　球デジタル画像を用いた理論値の計測

三次元画像解析ソフト上で直径 12.7 ㎜の球デジタル画像を 2 個作成し、上記 3 と同様に球を接触させた状態に設置して面間距離を計測した。そして、得られた計測結果から表示面積（累積）を算出し、これを理論値とした。

5.　計測値と理論値の比較

計測値と理論値より誤差を算出し、本法の精度を検証した。

誤差(%) ＝ (理論値(㎜^{2}) － 計測値(㎜^{2})) ÷ 理論値(㎜^{2}) × 100

6.　顎関節隙の計測（図 4）

第Ⅰ章で用いた顎変形症患者の資料を対象とし、三次元画像解析ソフト(3-D Rugle 5、メディックエンジニアリング社、京都)を用いて、AT 平面より上方の下顎頭について、下顎頭から下顎窩への最短距離を計測した。得られた計測結果については、下顎頭上に色表示した(0-1 ㎜:青系色、1-2㎜:緑系色、2-3㎜:黄系色、3-4㎜:赤色系、4㎜以上:桃色)。各色が下顎頭上に占める面積を 2 ㎜単位(0-2 ㎜、2-4 ㎜)で算出し、これを顎関節隙とした。また、第Ⅰ章で定義した方法を用いて下顎頭を 4 分割し、各領域に占める顎関節隙の割合を算出した。

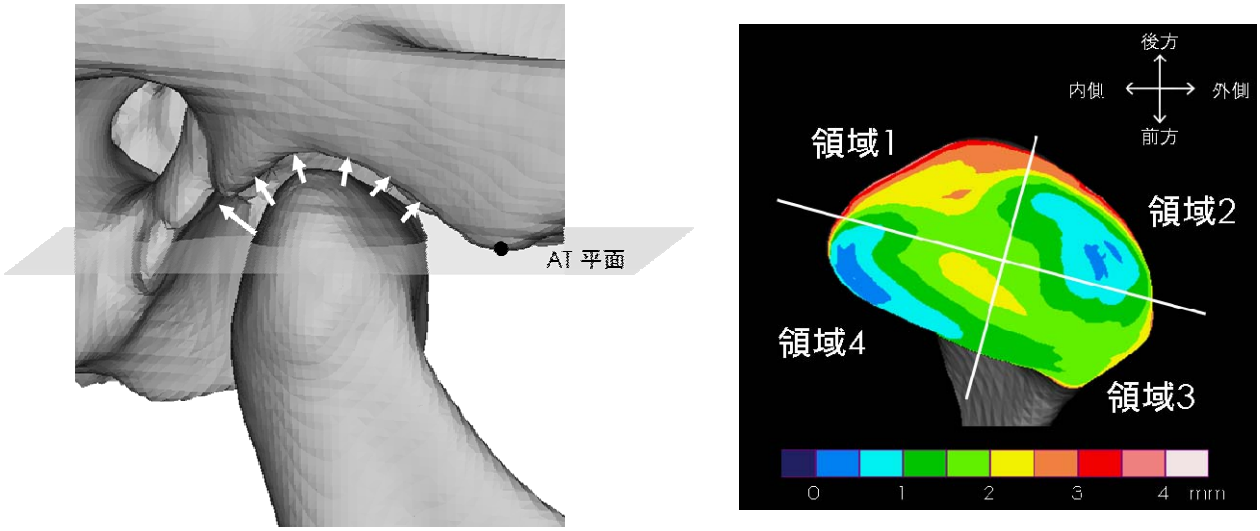

図 4. 顎関節隙の計測

（左図：下顎頭から下顎窩への最短距離の計測、右図：顎関節隙の色表示）

7.　統計処理

偏位側と非偏位側の比較を Wilcoxon の符号付順位検定および Bonferroni の調整を用いて行った。また、同側顎関節内における領域間の比較を Bonferroni の検定を用いて行った。

結果

1)　最適な CT 閾値の検討（表 1）

本ソフトを用いて、異なるCT閾値で画像を再構築した結果、CT 閾値を 395 H.U.に設定して再構築した球の 3D-CT 像が、真球の直径（12.7 ㎜）に最も近い値となった。なお、寸法変化は X 軸、Y 軸、Z 軸方向について、それぞれ 0.0 ㎜、-0.1 ㎜、0.1 ㎜であった。

表 1. 異なる CT 閾値における球 3D-CT 像の寸法変化

CT閾値		X軸方向	Y軸方向	Z軸方向
380	長さ	12.8	12.6	12.8
	寸法変化(mm)	0.1	-0.1	0.1
385	長さ	12.7	12.6	12.8
	寸法変化(mm)	0.0	-0.1	0.1
390	長さ	12.7	12.6	12.8
	寸法変化(mm)	0.0	-0.1	0.1
395	長さ	12.7	12.6	12.8
	寸法変化(mm)	0.0	-0.1	0.1
400	長さ	12.7	12.9	12.7
	寸法変化(mm)	0.0	0.2	0.0
405	長さ	12.7	12.5	12.7
	寸法変化(mm)	0.0	-0.2	0.0
400	長さ	12.6	12.5	12.7
	寸法変化(mm)	-0.1	-0.2	0.0

2)　計測値と理論値の比較（表 2、図 5）

CT 閾値 395 H.U.にて再構築した球の 3D-CT 像を用いて、計測値と理論値を比較した結果、面間距離が 0-2 ㎜より大きい領域における誤差は約 3%であり、面間距離 0-1 ㎜については理論値に比べて計測値が約 13%大きな値を示した。面間距離 0-2 ㎜は最も誤差が小さく、2.6%であった。

表 2. 計測値と理論値の比較

面間距離	0-1mm	0-2mm	0-3mm	0-4mm	合計
理論値(mm^2)	20.6	41.9	63.1	83.1	95.0
計測値(mm^2)	23.3	40.8	60.7	80.3	94.8
誤差(%)	-13.4	2.6	3.8	3.4	0.2

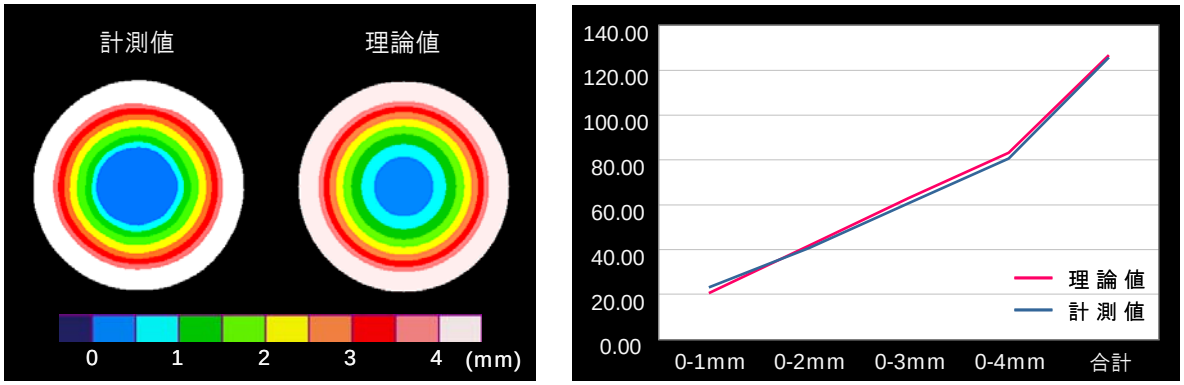

図 5. 計測結果の色表示（左図）および表示面積の比較（右図）

3)　顎関節隙の比較 （表 3、図 6）

顎関節隙 0-2 ㎜、および 2-4 ㎜について、各領域における顎関節隙を偏位側と非偏位側で比較したところ、有意差は認められなかった。

偏位側の顎関節隙 0-2 ㎜については、領域 1 および 3 に比べ領域 2 の割合が有意に大きかった。顎関節隙 2-4 ㎜については、他の領域に比べ領域 2 の割合が有意に小さかった。非偏位側の顎関節隙 0-2 ㎜については、領域間に有意差は認められず、顎関節隙 2-4 ㎜について、領域 4 に比べ領域 3 の割合が有意に小さかった。

表 3. 領域に占める顎関節隙の割合（%）

		偏位側			非偏位側				
顎関節隙	領域	平均値	標準偏差	sig.[b]	平均値	標準偏差	sig.[b]	P値	sig.[a]
0-2mm	1	78.1	24.9	#	80.9	26.2		.381	
	2	91.8	21.7	#	80.9	28.3		.028	
	3	76.9	26.1		82.5	19.6		.526	
	4	81.6	23.1		68.7	24.0		.025	
	total	81.4	21.3		77.3	19.7		.247	NS
2-4mm	1	21.4	24.4	#	14.0	17.9		.267	
	2	5.0	7.9	# #	17.9	25.5		.014	
	3	18.6	24.4		12.8	17.7	#	.370	
	4	14.3	20.8		18.5	14.5		.100	
	total	15.2	17.6		16.1	12.6		.526	NS

sig.[a] ; 偏位側と非偏位側の比較, NS: not significance
sig.[b] ;[#] 同側顎関節における領域間の比較, Bonferroniによる調整, #< 0.0083

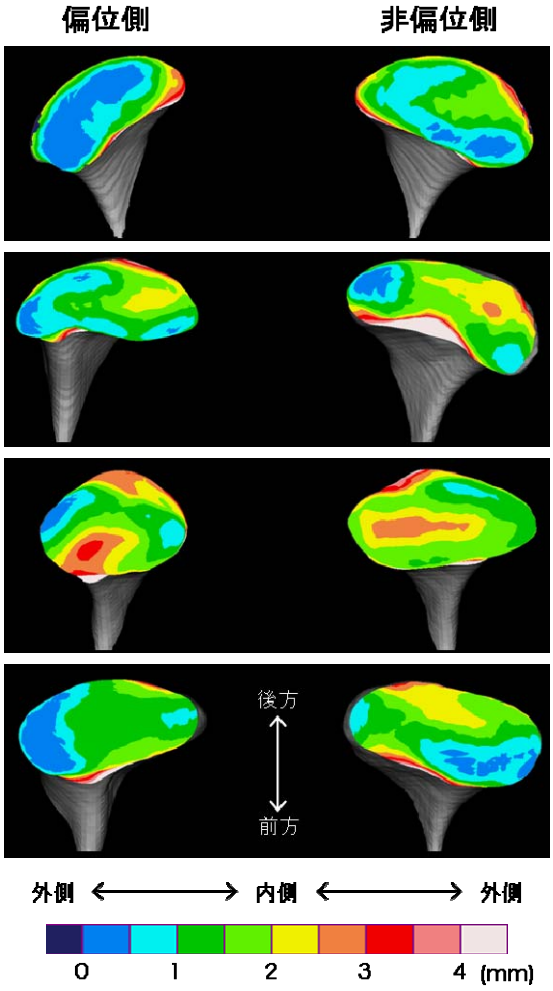

図 6. 顎関節隙の計測結果の例

考察

近年高速らせんCTが普及したことで、連続した三次元的なデータが短い時間で得られるようになり、顎関節の三次元再構築が多数試みられるようになってきた [31-33]。しかし、高速らせん CT は体軸方向の分解能が低いことに起因する画像の歪みが問題であり [34-36]、3D-CT 像を用いた評価にはこの歪みの影響を考慮する必要がある。

本研究においては、CT 閾値を 395 H.U.に設定した際、球の 3D-CT 像は X 軸方向の歪みがなく、また、Z軸方向の寸法精度は 0.1 ㎜と小さく、真球の直径(12.7 ㎜)に最も近似した結果を示した。今回、アクリル製の板の上にテフロン真球を設置して CT 撮像を行ったため、Y 軸方向については、球の輪郭近傍においてボクセル内にテフロンとアクリルが混在しており、パーシャルボリューム効果により CT 値が低下し、これにより抽出された球の輪郭が小さくなったものと考えられる。一方、Z 軸方向については 0.1 ㎜の延びを示した。スパイラルヘリカルスキャンによって収集したデータは、従来の CT 撮像方式と比べると体軸方向に高性能な空間分解能を持つと言われている [36-38] ものの、少なくともこの程度の誤差が生じることを十分に理解したうえで解析することが必要であると考えられた。

本章では顎関節隙の三次元的分析を行うことを目的として、空隙計測における精度検証を行った。2 つの球の面間距離を計測したところ、 面間距離 0-1 ㎜を示す領域の計測値は理論値よりも

約 13%大きな値を示し、誤差が大きかった。これは、理論値よりも広い範囲が面間距離 1 ㎜以下の領域として表示されていることを示す。3D-CT 像が Z 軸方向に延びを示す傾向があることに加え、2 個の球を接触した状態に設置したことで、球が近接している部分にパーシャルボリューム効果が生じ、膨張して抽出されたことが影響していると考えられた。一方、面間距離 0-2 ㎜、0-3 ㎜、0-4 ㎜を示す領域については理論値との誤差が約 3%であり、比較的良好な精度を有しており、なかでも、0-2 ㎜の領域が 2.6%と最も誤差が小さかった。本法を用いて面間距離を計測する場合、距離が 0-2 ㎜より大きな領域に関しては十分な精度を有しているが、0-1 ㎜の領域についてはデータの解読に注意が必要であると考えられた。

従来、下顎窩における下顎頭の位置と不正咬合との関係については、顎関節断層 X 線写真などの二次元的な X 線写真を用いた評価が行われてきた。下顎頭から下顎窩への距離を計測する方法[39、40]、下顎窩に占める下顎頭の割合を評価する方法[15、41]、顎関節隙の面積を比較する方法[42、43]など、様々評価が行われてきたが、未だ統一した見解は得られていない。これは、顎関節が複雑な立体構造を持つにも関わらず、平面的な評価しか行われなかったことが原因の一つであると考えられる。本研究では、下顎頭から下顎窩への最短距離の計測結果を下顎頭上に色別に表示することで、下顎窩と下顎頭の三次元的な関係を把握することが可能であり、従来の評価法からは得られない情報をとらえることが可能になったと思われる。なお、顎関節隙の分析については、面間距離が 1 ㎜より小さい部分に対して詳細な検討を行うことはできないと考えられるが、2 ㎜より

も大きい部分に関してはその評価が有効であると思われた。

本研究の結果から、下顎側方偏位症例においては、下顎窩における下顎頭の位置について、偏位側と非偏位側で異なる傾向を示し、特に偏位側顎関節の後方外側における顎関節隙が狭いことが示唆された。下顎側方偏位と顎関節隙の関連性については、顎関節隙の非対称が認められたとの報告[10、12]と、関連が認められなかったとする報告[15]があるが、本研究において顎関節隙の分布に偏位側と非偏位側で異なる傾向を示したことから、下顎非対称の影響は顎関節隙にまで及んでいると考えられた。下顎側方偏位症例においては下顎頭運動にも非対称性が認められ[19-21]、関節隆起がその影響を強く受けると報告されている[23]。下顎側方偏位と関節隆起の形態の関連についても種々の報告があり、Kawakami ら[12]は、非偏位側に比べて偏位側の関節結節が急傾斜であったことを示し、これは非対称な下顎運動に対する顎関節の適応の結果であると考察した。また、Ueki ら[44]は、骨格性反対咬合を呈する患者のうち、下顎側方偏位を伴う症例では顎関節部において力学的な不均衡が生じていることを示唆した。我々は既に、顎顔面骨格の 3D-CT 像に歯列模型データおよび顎運動データを統合し、顎口腔機能を四次元的に分析するシステムを構築している[45]。下顎側方偏位症例に対してこのシステムを応用することで、下顎機能時の顎関節隙の動態を詳細に分析することが可能であるため、顎関節形態および顎関節隙における非対称性の成因を得るために、下顎運動と顎関節隙の関連についてさらに詳細に評価する必要があると思われた。

下顎側方偏位を伴う顎変形症患者については、顎関節症状や関節円板の転位、顎関節内症との関連性も報告されており[13-18]、偏位側において顎関節症状と関節円板前方転位が高率で発症することが明らかにされている[14、15]。また、復位性関節円板前方転位を伴う顎関節では、正常な顎関節と比べて下顎頭が後方に位置し、顎関節腔が狭小化することも報告されている[41、46]。本研究の資料のうち偏位側顎関節の60%、非偏位側顎関節の45%に顎関節雑音を認めた。したがって、顎関節隙の非対称性に関する本研究の見解は、関節円板の位置異常に関連している可能性も考えられ、顎関節隙と関節円板の位置についても、今後さらに詳しく調査する必要があると思われた。

小括

下顎側方偏位を伴う顎変形症患者において、下顎窩と下顎頭で構成される顎関節隙について三次元的分析を行い、以下の結果を得た。

1） CT 閾値を 395 H.U. に設定して再構築したデータが最も真球の直径（12.7 ㎜）に近い値となった。Z 軸方向には実長よりもやや大きく計測される傾向があった。

2） 面間距離が 0-2 ㎜より大きな領域に関しては、十分な計測精度を有していると考えられた。

3） 下顎側方偏位を伴う顎変形症患者の顎関節隙について、各領域を偏位側と非偏位側を比較したところ、有意差は認められなかった。

4） 偏位側顎関節内で各領域を比較したところ、後方外側に占める 0-2 ㎜の割合が有意に大きく、後方外側の顎関節隙が有意に狭いことが示された。また、非偏位側顎関節内で領域を比較したところ、0-2 ㎜の割合については有意差が認めらなかったが、2-4 ㎜の割合については前方外側に比べて前方内側が有意に大きかった。顎関節隙の分布が偏位側と非偏位側では異なる傾向を示すことが示唆された。

総　括

下顎側方偏位を伴う顎変形症患者においては、その非対称が顎関節部にまで及んでおり、下顎窩および下顎頭の大きさや形状が非対称であることが示された。また、下顎窩と下顎頭で構成される顎関節隙にも非対称が存在し、特に偏位側顎関節に下顎窩と下顎頭の距離が狭い部分を確認した。

本研究の結果より、下顎側方偏位と顎関節形態および顎関節隙の関連性について明らかになったが、それらの成因に関しては不明な点が多い。従って、下顎運動や咬合力などを含めた機能的解析や、MRI による関節円板の評価、有限要素法を用いた応力分布解析など、さらなる調査を加える必要があると考えられた。

謝　辞

稿を終えるにあたり、終始ご懇篤なる御指導と御校閲を賜りました九州大学大学院歯学府口腔保健推進学講座咬合再建制御学分野　中島昭彦名誉教授、高橋一郎教授、名方俊介准教授、本研究を行うにあたり多大な御指導、御助言をいただきました寺嶋雅彦先生に謹んで感謝の意を表します。また CT 撮影に関し御協力をいただきました本学歯学研究院口腔顎顔面病態学講座口腔画像情報科学　後藤多津子講師、徳森謙二准助教、同講座の先生方、そして本研究に御理解、御協力いただきました被験者の皆様、口腔保健推進学講座および口腔顎顔面病態学講座医局員の先生方に深く感謝いたします。

本研究の内容の一部は、第 66 回日本矯正歯科学会大会（2007 年 10 月、大阪）、第 67 回日本矯正歯科学会大会（2008 年 10 月、千葉）において発表した。なお本研究の一部は、平成 18 年文部科学科研費（研究課題番号 18791561）、平成 19 年文部科学科研費（研究課題番号 19390531）、および平成 19 年文部科学科研費（研究課題番号 19659542）の補助によるものである。

参 考 文 献

1. Mongini F, Schmid W. Treatment of mandibular asymmetries during growth. A longitudinal study. *Eur J Orthod*. 1987; 9: 51-67.

2. 不島健持，秋本進，高本建雄，他．下顎側方偏位症例の形態的特徴および顎関節症状の発現 正貌頭部 X 線規格写真による分析．*日本矯正歯科学会雑誌*. 1989; 48: 322-328.

3. Lam PH, Sadowsky C, Omerza F. Mandibular asymmetry and condylar position in children with unilateral posterior crossbite. *Am J Orthod Dentofacial Orthop*. 1999; 115: 569-575.

4. 原口由美子，名方俊介，渡辺美恵子，他．顔面非対称が増悪した 1 症例の咀嚼筋機能分析．*日本矯正歯科学会雑誌*. 1994; 53: 183-191.

5. Poikela A, Pirttiniemi P, Kantomaa T. Location of the glenoid fossa after a period of unilateral masticatory function in young rabbits. *Eur J Orthod*. 2000; 22: 105-112.

6. Nakano H, Maki K, Shibasaki Y, Miller AJ. Three-dimensional changes in the condyle during development of an asymmetrical mandible in a rat: A microcomputed tomography study. *Am J Orthod Dentofacial Orthop*. 2004; 126: 410-420.

7. Ishii T, Yamaguchi H. Influence of extraoral lateral force loading on the mandible in the mandibular development of growing rats. *Am J Orthod Dentofacial Orthop*. 2008; 134:

782-791.

8. Sulun T, Cemgil T, Duc JM, Rammelsberg P, Jager L, Gernet W. Morphology of the mandibular fossa and inclination of the articular eminence in patients with internal derangement and in symptom-free volunteers. *Oral Surg Oral Med Oral Pathol Oral Radiol Endod*. 2001; 92: 98-107.

9. Pirttiniemi P, Kantomaa T, Tuominen M, Salo L. Articular disc and eminence modeling after experimental relocation of the glenoid fossa in growing rabbits. *J Dent Res*. 1994; 73: 536-543.

10. Akahane Y, Deguchi T, Hunt NP. Morphology of the temporomandibular joint in skeletal class iii symmetrical and asymmetrical cases: A study by cephalometric laminography. *J Orthod*. 2001; 28: 119-128.

11. Goto TK, Nishida S, Nakayama E, et al. Correlation of mandibular deviation with temporomandibular joint MR dimensions, MR disk position, and clinical symptoms. *Oral Surg Oral Med Oral Pathol Oral Radiol Endod*. 2005; 100: 743-749.

12. Kawakami M, Yamamoto K, Inoue M, Kawakami T, Fujimoto M, Kirita T. Morphological differences in the temporomandibular joints in asymmetrical prognathism patients. *Orthod Craniofac Res*. 2006; 9: 71-76.

13. 加藤嘉之，本橋信義，榎本勤，他．顎変形症患者における顎関節症の統計的観察．*日本顎変形症学会雑誌*. 1997; 7: 40-48.

14. Kobayashi T, Honma K, Izumi K, Hayashi T, Shingaki S, Nakajima T. Temporomandibular joint symptoms and disc displacement in patients with mandibular prognathism. *Br J Oral Maxillofac Surg*. 1999; 37: 455-458.

15. Ueki K, Nakagawa K, Takatsuka S, et al. Temporomandibular joint morphology and disc position in skeletal class III patients. *J Craniomaxillofac Surg*. 2000; 28: 362-368.

16. Trpkova B, Major P, Nebbe B, Prasad N. Craniofacial asymmetry and temporomandibular joint internal derangement in female adolescents: A posteroanterior cephalometric study. *Angle Orthod*. 2000; 70: 81-88.

17. Kurita H, Koike T, Narikawa J, Nakatsuka A, Kobayashi H, Kurashina K. Relationship between alteration of horizontal size and bony morphological change in the mandibular condyle. *Dentomaxillofac Radiol*. 2003; 32: 355-358.

18. Buranastidporn B, Hisano M, Soma K. Temporomandibular joint internal derangement in mandibular asymmetry. What is the relationship? *Eur J Orthod*. 2006; 28: 83-88.

19. 佐藤勇資，福井忠雄，原省司，他．下顎の偏位度と下顎頭の形態・位置ならびに下顎頭運動の関連性について．*日本顎関節症学会雑誌* 1994; 5: 404-414.

20. 矢野圭介， 久保田雅人， 篠原親， 鐘ヶ江晴秀， 柴崎好伸．顎の非対称を伴う骨格性下顎前突症における下顎頭長軸角と習慣性咀嚼との関連性について．*日本顎変形症学会雑誌* 2000; 10: 110-116.

21. Hashimoto T， Kuroda S， E L， Tanimoto Y， Miyawaki S， Takano-Yamamoto T. Correlation between craniofacial and condylar path asymmetry. *J Oral Maxillofac Surg*. 2008; 66: 2020-2027.

22. Pirttiniemi P， Raustia A， Kantomaa T， Pyhtinen J. Relationships of bicondylar position to occlusal asymmetry. *Eur J Orthod*. 1991; 13: 441-445.

23. Pirttiniemi P， Kantomaa T. Relation of glenoid fossa morphology to mandibulofacial asymmetry， studied in dry human lapp skulls. *Acta Odontol Scand*. 1992; 50: 235-243.

24. 小松真佐子，酒井優，中村昭二，他．オトガイ-頭頂方向 X 線規格写真からみた下顎頭と顎顔面頭蓋との関連性(第 1 報) 成人女性における下顎頭の左右側形態及び大きさの対称性と顎関節症との関係．*愛知学院大学歯学会誌*. 1995; 33: 223-229.

25. O'Byrn BL， Sadowsky C， Schneider B， BeGole EA. An evaluation of mandibular asymmetry in adults with unilateral posterior crossbite. *Am J Orthod Dentofacial Orthop*. 1995; 107: 394-400.

26. 小林廣之， 久保田雅人， 槙宏太郎， 柴崎好伸．顎変形症患者における下顎頭形態の左

右差に関する研究　3DCT による検討. *昭和歯学会雑誌*. 2001; 21: 443-449.

27. Kilic N, Kiki A, Oktay H. Condylar asymmetry in unilateral posterior crossbite patients. *Am J Orthod Dentofacial Orthop*. 2008; 133: 382-387.

28. 野々山大介, 小澤奏, 宮脇綾, 本田康文, 丹根一夫. 顎変形症患者における顎関節病態と顎顔面形態との関連性. *日本顎変形症学会雑誌*. 1998; 8: 57-66.

29. 田中礼, 林孝文. 下顎の非対称性と下顎頭に対する顎関節円板の位置との関係　ヘリカル CT による下顎骨の三次元距離計測と MRI による検討. *日本顎変形症学会雑誌*. 2003; 13: 12-20.

30. Liu C, Kaneko S, Soma K. Glenoid fossa responses to mandibular lateral shift in growing rats. *Angle Orthod*. 2007; 77: 660-667.

31. Moaddab MB, Dumas AL, Chavoor AG, Neff PA, Homayoun N. Temporomandibular joint: Computed tomographic three-dimensional reconstruction. *Am J Orthod*. 1985; 88: 342-352.

32. 宇佐美博志, 森隆司, 川口豊造, 他. 顎関節構築による骨関節隙の三次元的計測法の検討. *日本顎口腔機能学会雑誌*. 1999; 6: 11-18.

33. 大山尚彦. 顎関節部 CT 画像の 3 次元再構築と下顎運動解析. *愛知学院大学歯学会誌*. 1996; 34: 193-201.

34. 細木真紀, 薩摩登誉子, 高橋章, 他. スパイラル CT を用いた顎関節の三次元評価法. *四*

国歯学会雑誌. 2007; 19: 231-238.

35. 安野泰史, 片田和広, 辻岡勝美, 他. ヘルカルスキャン CT の基礎的研究 体軸方向の空間分解能の評価. *日本医学放射線学会雑誌*. 1992; 52: 1540-1544.

36. 片倉俊彦, 田中隆, 辻岡勝美, 花井耕造. ヘリカルスキャンの性能評価. 木村和衛. ヘリカルスキャンの基礎と臨床 連続型 CT の応用. 第 1 版. 東京, 医療科学社 1993; 110-140

37. 辻岡勝美. X 線 CT 装置の機器工学 マルチスライス CT の開発. *日本放射線技術学会雑誌*. 2002; 58: 651-657.

38. 田中力延, 細川洋一郎, 大西隆, 他. 本学ヘリカル CT(ProSpeed F II)における距離計測の精度評価. *北海道医療大学歯学雑誌*. 2005; 24: 143-146.

39. Seren E, Akan H, Toller MO, Akyar S. An evaluation of the condylar position of the temporomandibular joint by computerized tomography in class III malocclusions: A preliminary study. *Am J Orthod Dentofacial Orthop*. 1994; 105: 483-488.

40. Vitral RW, Telles Cde S, Fraga MR, de Oliveira RS, Tanaka OM. Computed tomography evaluation of temporomandibular joint alterations in patients with class II division 1 subdivision malocclusions: Condyle-fossa relationship. *Am J Orthod Dentofacial Orthop*. 2004; 126: 48-52.

41. Kurita H, Ohtsuka A, Kobayashi H, Kurashina K. A study of the relationship between

the position of the condylar head and displacement of the temporomandibular joint disk. *Dentomaxillofac Radiol*. 2001; 30: 162-165.

42. Blaschke DD, Blaschke TJ. Normal TMJ bony relationships in centric occlusion. *J Dent Res*. 1981; 60: 98-104.

43. Arici S, Akan H, Yakubov K, Arici N. Effects of fixed functional appliance treatment on the temporomandibular joint. *Am J Orthod Dentofacial Orthop*. 2008; 133: 809-814.

44. Ueki K, Nakagawa K, Marukawa K, Takatsuka S, Yamamoto E. The relationship between temporomandibular joint disc morphology and stress angulation in skeletal class III patients. *Eur J Orthod*. 2005; 27: 501-506.

45. Terajima M, Endo M, Aoki Y, et al. Four-dimensional analysis of stomatognathic function. *Am J Orthod Dentofacial Orthop*. 2008; 134: 276-287.

46. 外山正彦. 顎関節症における顎関節腔前後的狭小化に関する放射線学的研究. *歯科放射線*. 1994; 34: 202-219.