九州大学学術情報リポジトリ
Kyushu University Institutional Repository

悪性神経膠腫に対する最新の治療戦略

庄野，禎久
九州大学大学院医学研究院脳神経外科

溝口，昌弘
九州大学大学院医学研究院脳神経外科

佐々木，富男
九州大学大学院医学研究院脳神経外科

https://doi.org/10.15017/8078

出版情報：福岡醫學雜誌. 98 (9), pp.333-336, 2007-09-25. 福岡医学会
バージョン：
権利関係：

総　　説

悪性神経膠腫に対する最新の治療戦略

九州大学大学院医学研究院 脳神経外科
庄　野　禎　久，溝　口　昌　弘，佐々木　富　男

はじめに

悪性神経膠腫は原発性脳腫瘍において最も頻度の高い腫瘍の一つであるが，近年の診断・治療技術の進歩にも関わらず，未だ十分な治療成績が得られていない．特に最も悪性度の高い膠芽腫（WHO grade IV）は，現在でも平均生存期間が1年前後とヒト悪性腫瘍のなかで最も難治性の腫瘍の一つである．他臓器に発生する腫瘍と比べてもその増殖能，浸潤能は高く，また発生母地である脳の機能温存という大きな課題もあって，他臓器腫瘍とは一線を画した独自の治療戦略の開発が必要である．本稿では悪性神経膠腫治療における最先端の技術と九州大学病院での様々な取り組みについて紹介する．

1．悪性神経膠腫の治療戦略

悪性神経膠腫の治療戦略の柱と考えられるのが，（1）神経機能局在評価を含めた詳細な術前画像診断，（2）各種支援技術を用いた安全かつ可及的広範な腫瘍摘出，（3）正確な診断，解析に基づく最適な補助療法の選択，である．この治療戦略の3つの柱について解説する．

（1）神経機能局在評価を含めた術前画像診断

近年のComputed tomography（CT）やMagnetic resonance imaging（MRI）による脳神経疾患の画像診断の進歩は目覚ましいものがある．腫瘍の解剖学的局在や性状の解析はもとより，CT画像やMRI画像を3次元再構成することで，術前に頭蓋骨や頭蓋内血管と腫瘍との解剖学的な位置関係を3次元的に把握できるようになった（図1）．特に脳深部に存在する病変に対するアプローチを検討する場合などに非常に有用である．さらにMR tractographyやfunctional MR（fMRI）によって得られる脳の神経機能局在の情報も，神経機能を温存しつつ最大限の腫瘍摘出を目指す脳神経外科特有の緻密な手術において，大変大きな役割を担っている．TractographyとはMRIのdiffuse tensor image（DTI）の画像を基に，皮質脊髄路（錐体路）や視放線などの線維を画像上で可視化したものであり（図2），fMRIとは安静時と課題遂行時の神経活動の変化に伴う血流の変化を捉え，運動野や言語野を同定する手法である．最近，術中使用するnavigation system上に，tractographyやfMRIの情報を統合し神経機能の温存を図るfunctional neuronavigationと呼ばれる技術が注目され，脳外科手術において臨床応用されている．この技術は当科でも術中頻繁に使用している[1]．

（2）各種支援技術を用いた安全かつ広範な腫瘍摘出

九州大学病院では年間約150例の脳腫瘍摘出術が行われ，その症例数は国内でも有数である．そのうち約50例は悪性神経膠腫の摘出術である．悪性神経膠腫摘出術において，その部位固有の神経機能を温存する事が非常に重要であるが，同時に摘出率を可能な限り向上させる事が，患者の予後を左右する重要な因子と考えられる[2]．当科では前述のfunctional neuronavigationや術中CT，エコーを使用して腫瘍摘出術を行っている．さらに運動誘発電位（motor evoked potential：MEP）などの電気生理学的モニター[3]や

Tadahisa SHONO, Masahiro MIZOGUCHI and Tomio SASAKI
Department of Neurosurgery, Graduate School of Medical Sciences, Kyushu University, Fukuoka 812-8582, Japan
The Latest Treatment Strategies for Malignant Gliomas
Correspondence to：Tadahisa SHONO
Department of Neurosurgery, Graduate School of Medical Sciences, Kyushu University 3-1-1 Maidashi, Higashi-ku, Fukuoka, Fukuoka 812-8582, Japan
Phone：092-642-5524　Fax：092-642-5526　Email：tshono@ns.med.kyushu-u.ac.jp

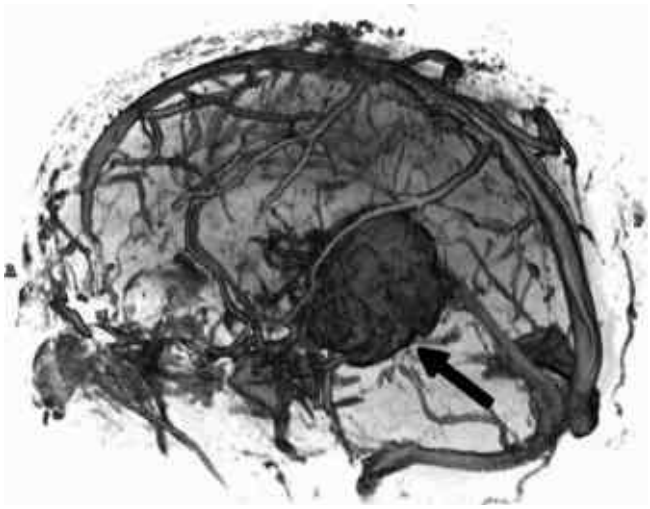

図１　左視床の悪性神経膠腫のガドリニウム造影 MR の三次元再構成画像．腫瘍（矢印）と周囲の血管の解剖学的位置関係が明瞭に描出されている．

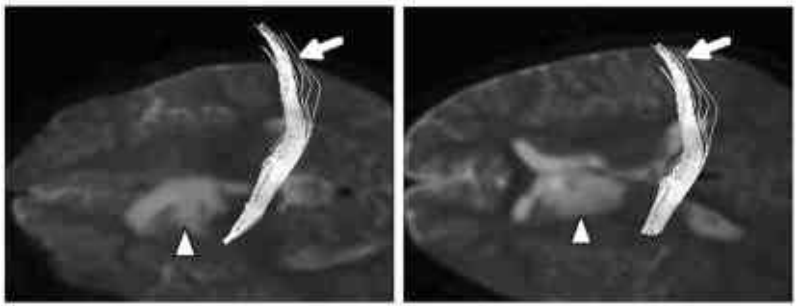

図２　尾状核部の神経膠腫の MR tractography 画像．腫瘍（矢頭）と皮質脊髄路（錐体路，矢印）の位置関係が明瞭に描出されている．

５アミノレブリン酸（5-ALA）を用いた術中蛍光診断も行い，安全かつ可及的広範な腫瘍摘出を行っている．MEP とは運動野を直接あるいは間接的に電気刺激し，得られる四肢の筋電図を術中にモニターする方法で，錐体路が術中障害されている場合，鋭敏にそれを察知する事ができる．術後の麻痺の出現の有無の予測にも大変有用である．術中蛍光診断に使用する 5-ALA はヘムの前駆物質であり，術前にこれを内服しておくと術中腫瘍内に 5-ALA の代謝産物であるプロトポルフィリン IX（PpIX）が蓄積してくる．PpIX は青紫色の光をあてると赤色の蛍光を発するので，これを観察し腫瘍の浸潤範囲を客観的に評価できる．これらの技術に加えて，言語野が近接する腫瘍の摘出に際しては覚醒下手術を行い，言語野を同定しつつ腫瘍の摘出を行うこともある[4]．

（３）正確な診断，解析に基づく適正な補助療法の選択

悪性神経膠腫の術後補助療法の選択にあたって，従来の病理組織学的分類による悪性度の評価，診断が重要な事はいうまでもないが，近年急速に発達し，治療の有用な情報になっているのが，腫瘍の遺伝子解析である．現在，当科で行っている悪性神経膠腫の遺伝子解析について紹介する．

（a）loss of heterozygosity（ヘテロ接合性の消失；LOH）解析：LOH とは通常一対ある染色体のある領域のうち片方の allele を消失した状態で，p53 などのがん抑制遺伝子の不活性化の原因として重要である．この遺伝子異常は悪性神経膠腫の腫瘍形成にも重要な意味を持つ．当科では初期にはマイクロサテライトマーカーを用いてこの遺伝子異常を検出していたが[5)~7)]，近年は一塩基多型（SNP；Single Nucleotide Polymorphism）を用いた解析も行っている[8]．SNP はゲノム中に 300 万から 1000 万コピー存在するとされ，数万といわれるマイクロサテライトマーカーと比較しても 100 倍以上と圧倒的に数が多い．

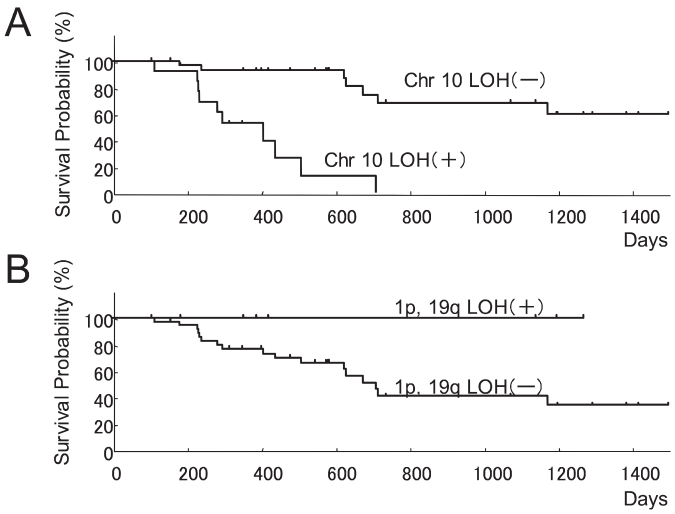

図 3 Loss of heterozygosity（LOH）解析と患者の生存期間．悪性神経膠腫の 10 番染色体（Chr 10）に LOH を認める患者は，異常を認めない患者に比べて生存期間が短い（A）．逆に悪性神経膠腫の 1 番染色体短腕（1 p）と 19 番染色体長腕（19 q）に LOH を認める患者は，認めない患者に比べて生存期間が長い（B）．

従って，SNP をマーカーとして使用することで，桁違いに高密度の遺伝子解析が可能である．正常細胞の混入が問題となる腫瘍サンプルでも，遺伝子異常をより鋭敏に検出する事ができ，高感度の解析が可能となった[8]．これらの解析の結果，悪性神経膠腫で 10 番染色体全体に LOH がある場合には，特に患者の生命予後が不良であることが確認できた（図 3 A）．逆に 1 番染色体短腕（1 p）と 19 番染色体長腕（19 q）にペアで LOH があると，異常がない場合よりも長期に生存できる可能性が高い事も確認できた（図 3 B）．現在当科では，これらの遺伝子異常の情報も考慮に入れて，術後の放射線照射，化学療法の選択を行っている．

（b）薬剤感受性遺伝子の解析

これまでに様々ながん細胞の抗がん剤に対する感受性，抵抗性に関与する遺伝子が同定されている（表 1）．我々はこれらの遺伝子の mRNA 発現を，real-time PCR と言う手法を用いて定量的に測定し，抗がん剤治療の選択，効果の予測の指標にしている．また九州大学病院遺伝子細胞療法部に依頼して，それぞれの腫瘍細胞の in vitro での薬剤感受性もチェックしている．その結果，小児に多い髄芽腫（medulloblastoma）という悪性腫瘍では，その他の悪性神経膠腫に比べて，DNA トポイソメラーゼ II という DNA 複製，修復に関連したタンパク質が高発現しており，これを標的とした薬剤が非常に有効である事を確認した[9]．これらの解析はその他の悪性神経膠腫でも継続して行っており，術後の化学療法剤の選択の際の重要な情報の一つとなっている．また現在，脳腫瘍治療における一つのトピックとして，テモゾロマイドという新しい治療薬がある．この薬剤は最も悪性の膠芽腫患者でも，放射線照射と同期して投与する事で，生存期間を有意に延長できる事が初めて確認された薬剤であり，2006 年 9 月に本邦でも悪性神経膠腫患者への使用が承認された．しかし，腫瘍細胞中の O 6-methylguanine-DNA methyltransferase（MGMT）という遺伝子の発現が高い場合は，このテモゾロマイドの治療効果も減弱する事が報告されている[10]．当科でもこの遺伝子の発現と腫瘍の治療抵抗性の解析を開始しており，今後この結果の臨床へのフィードバックが期待される．

おわりに

2002 年に九州大学大学院医学研究等倫理委員会から，悪性脳腫瘍の遺伝子解析の承認を得て以来，当科では積極的に脳腫瘍の遺伝子解析を進めてきた．現在まですでに 100 例以上の悪性神経膠腫の凍結サンプルと遺伝子解析データを保有している．これらのデータは今後の悪性神経膠腫研究，治療の展開に大きな

Table 1　Chemosensitivity-related genes

Gene	Classification	Related drugs
MDR-1	P-glycoprotein	adriamycin, vincristine, etoposide
	ABC transporter family	cyclophosphamide, methotrexate
MRP-1	ABC transporter family	adriamycin, etoposide
MRP-2	ABC transporter family	etoposide, cisplatin
Topo I	DNA topoisomerase	CPT-11
Topo II α	DNA topoisomerase	etoposide, adriamycin
MGMT	methylguanine-DNA methlyltransferase	nitrosourea (ACNU, MCNU), temozolomide

役割を果たすと考えられる．今回ご紹介した悪性神経膠腫の治療戦略が今後さらに発展し，患者への恩恵となる事を期待したい．

謝　意

MR 画像を提供して頂きました九州大学病院放射線科，吉浦敬先生，栂尾理先生に感謝致します．

参　考　文　献

1) 橋口公章，森岡隆人，吉浦敬，佐々木富男：Functional neuronavigation の現況，脳外速報 16：810-817，2006．
2) Lacroix M, Abi-Said D, Fourney DR, Gokaslan ZL, Shi W, DeMonte F, Lang FF, Mccutcheon IE, Hassenbusch SJ, Holland E, Hess K, Michael C, Miller D, and Sawaya R : A multivariate analysis of 416 patients with glioblastoma multiforme : prognosis, extent of resection, and survival. J. Neurosurg. 95 : 190-198, 2001.
3) 橋口公章，森岡隆人，福井公子，河村忠雄，庄野禎久，佐々木富男：前頭葉内側部腫瘍摘出後に補足運動野障害による一過性片麻痺を来した 2 症例，脳外 32：947-953，2004．
4) 橋口公章，森岡隆人，福井公子，河村忠雄，吉本幸司，庄野禎久，吉浦敬，三原太，佐々木富男：覚醒下手術を行った Broca 野近傍の oligodendroglioma の 1 例：術前・後の functional MRI 所見，脳外速報　15：71-76，2005．
5) Yoshimoto K, Iwaki T, Inamura T, Fukui M, Tahira T and Hayashi : Multiplexed analysis of post-PCR fluorescence-labeled microsatellite alleles and statistical evaluation of their imbalance in brain tumors. Jpn. J. Cancer Res., 93 : 284-290, 2002.
6) Hata N, Shono T, Yoshimoto K, Mizoguchi M, Kawamura T, Nagata S, Matsumoto K, Hayashi K, Iwaki T and Sasaki T : An astroblastoma case associated with loss of heterozygosity on chromosome 9 p. J Neurooncol 80 : 69-73, 2006.
7) Hata N, Shono T, Mizoguchi M, Matsumoto K, Guan Y, Nagata S, Iwaki T and Sasaki T : Loss of heterozygosity analysis in an anaplastic oligodendroglioma arising after radiation therapy. Neurol. Res., in press.
8) Hata N, Yoshimoto K, Yokoyama N, Mizoguchi M, Shono T, Guan Y, Tahira T, Kukita Y, Higasa K, Nagata S, Iwaki T, Sasaki T and Hayashi K : Allelic loss of chromosome 10 in glioma tissues detected by quantitative signal-strand conformation polymorphism analysis. Clin. Chem. 52 : 370-378, 2006.
9) Uesaka T, Shono T, Kuga D, Suzuki SO, Niiro H, Miyamoto K, Matsumoto K, Mizoguchi M, Ohta M, Iwaki T and Sasaki T : Enhanced expression of DNA topoisomerase II genes in human medulloblastoma and its possible association with etoposide sensitivity. J. Neurooncol., in press.
10) Hegi ME, Diserens AC, Gorlia T, Hamou MF, de Tribolet N, Weller M, Kros, JM, Hainfellner JA, Mason W, Mariani L, Bromberg JE, Hau P, Mirimanoff RO, Cairncross JG, Janzer RC and Stupp R : MGMT gene silencing and benefit from temozolomide in glioblastoma. N Engl J Med, 352 : 997-1003, 2005.

著者紹介
庄野禎久　九州大学病院　脳神経外科　講師
溝口昌弘　九州大学病院　脳神経外科　助教
佐々木富男　九州大学大学院医学研究院　脳神経外科　教授